

# Indice delle foto



ricerca



contenuti



stampa



ultimo schermo visto



indietro



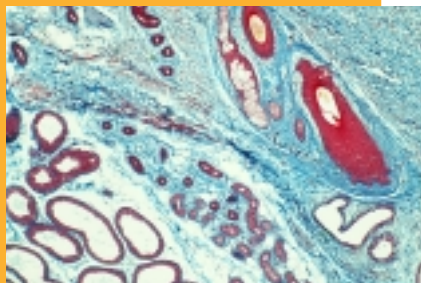
prossimo

lesioni basali

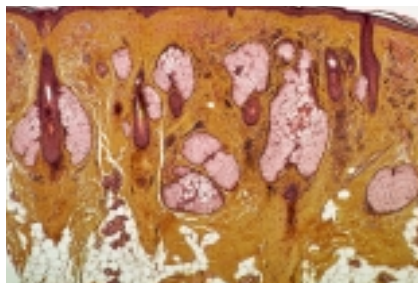
cause

foto

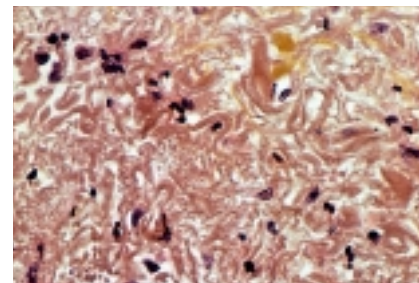
alfabetico



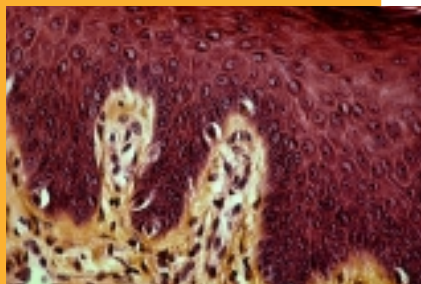
Pelle della regione ascellare



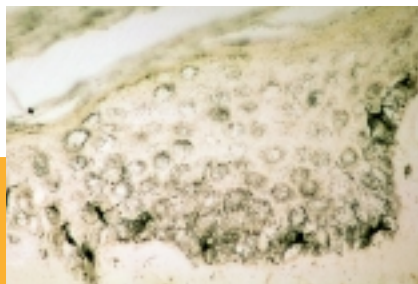
Pelle della fronte



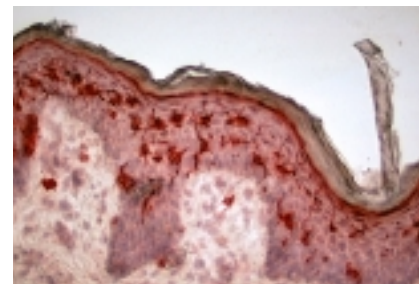
Pelle del volto in una persona anziana



Struttura dell'epidermide



Struttura dell'epidermide



Struttura dell'epidermide



ricerca



contenuti



stampa



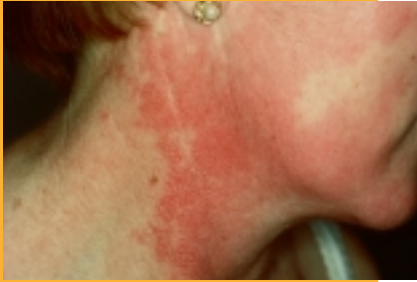ultimo schermo visto



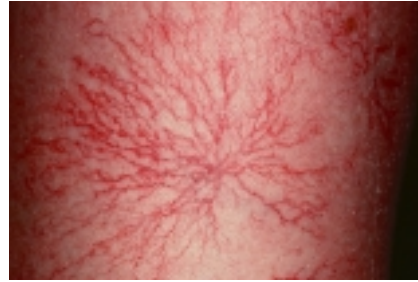indietro



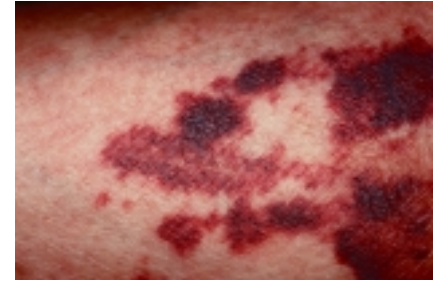prossimo



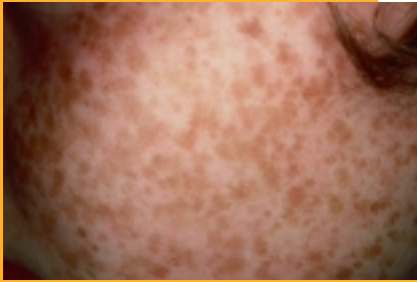Macula eritematosa



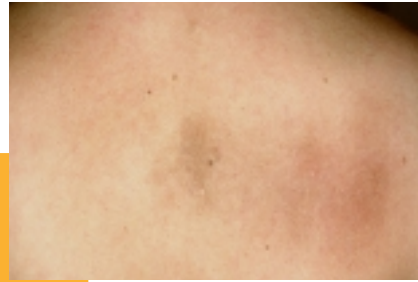Macula vascolare



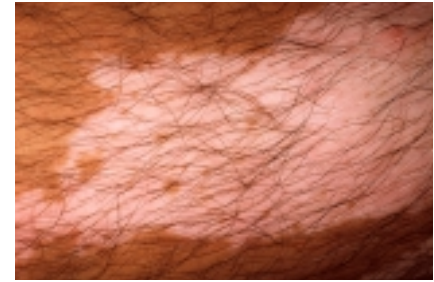Macula purpurea



Macule pigmentarie



Macule pigmentarie



Macule pigmentarie



ricerca



contenuti



stampa



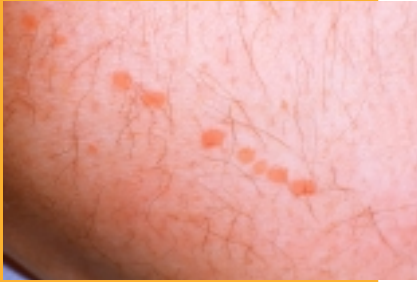ultimo schermo visto



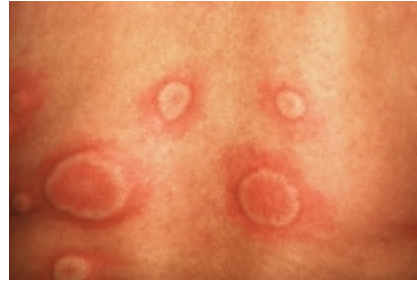indietro



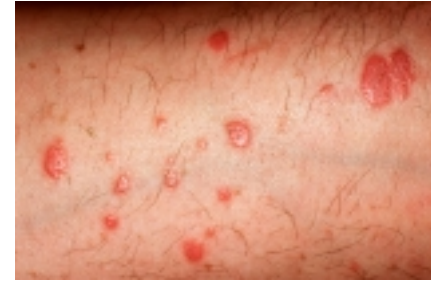prossimo



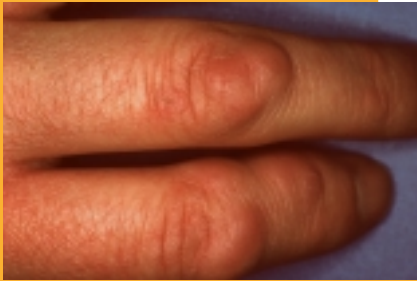Papule epidermiche



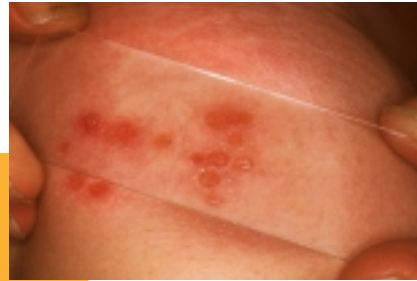Papule dermiche



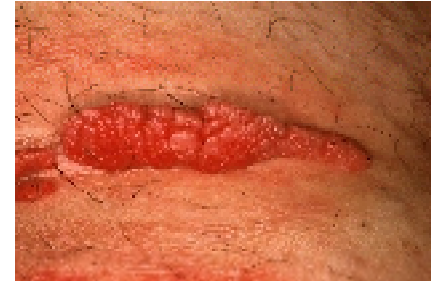Papule dermo-epidermiche



Noduli



Tubercoli



Vegetazioni



ricerca



contenuti



stampa



ultimo schermo visto

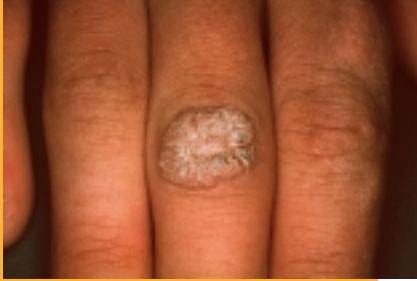

indietro

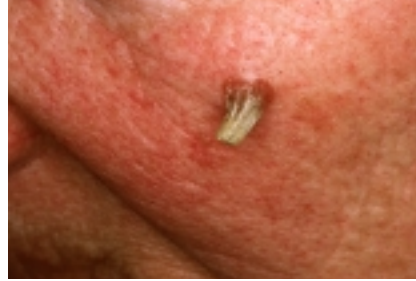

prossimo

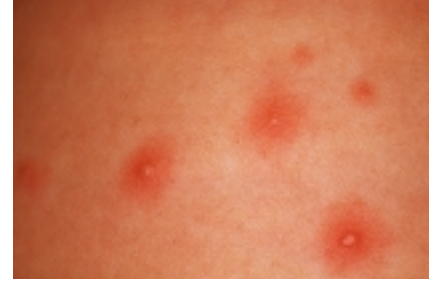



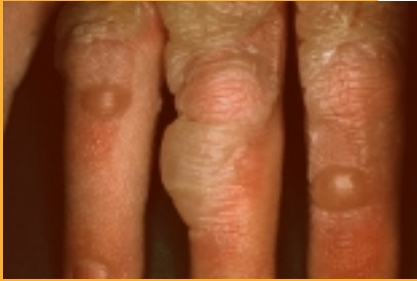Verruche



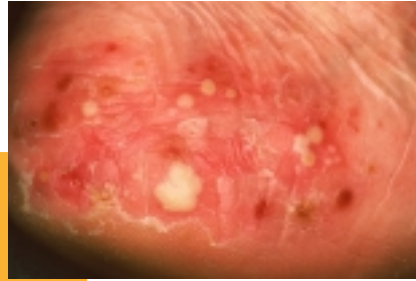Cheratosi



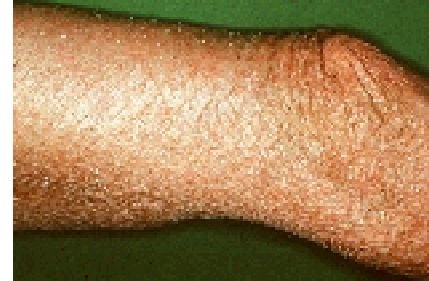Vescicole



Bolle



Pustole



Squame



ricerca



contenuti



stampa



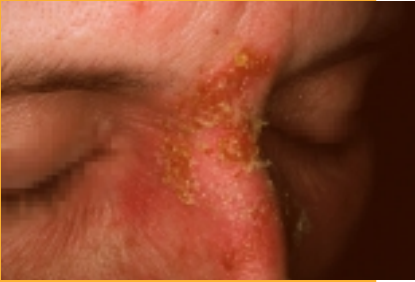ultimo schermo visto



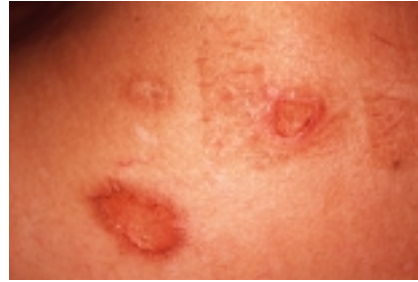indietro



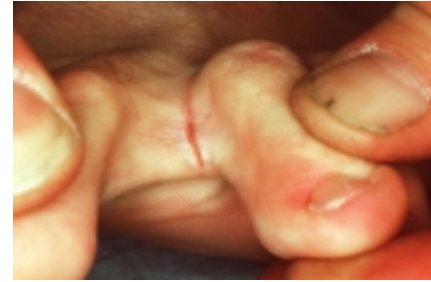prossimo



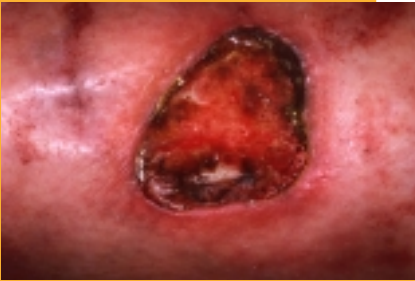Croste



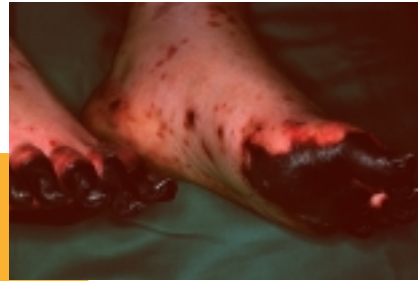Escoriazioni (od ulcerazioni)



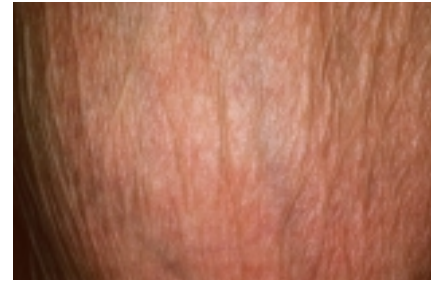Fissure



Ulcere



Gangrena



Atrofia



ricerca



contenuti



stampa



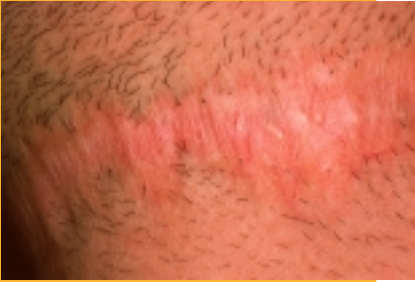ultimo schermo visto



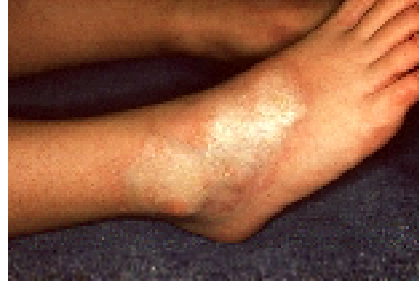indietro



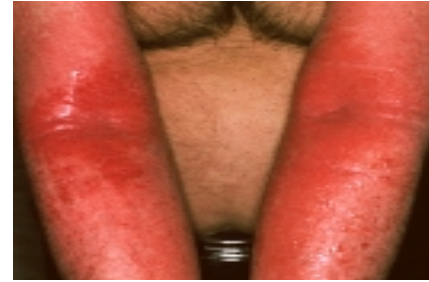prossimo



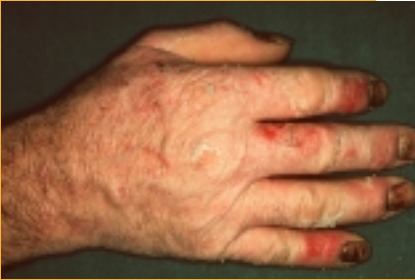Cicatrici



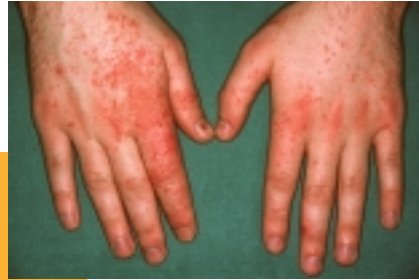Sclerosi



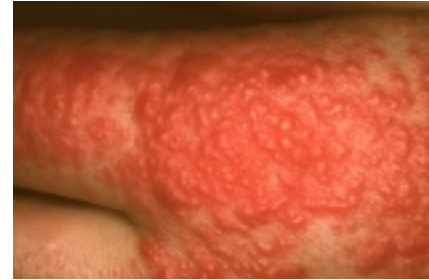Dermatite essudativa acuta da contatto



Dermatite occupazionale cronica da contatto



Dermatite vescicolare da contatto



Dermatite vescicolare da contatto



ricerca



contenuti



stampa



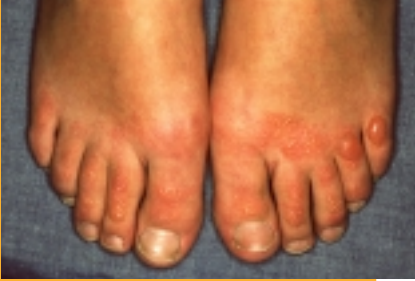ultimo schermo visto



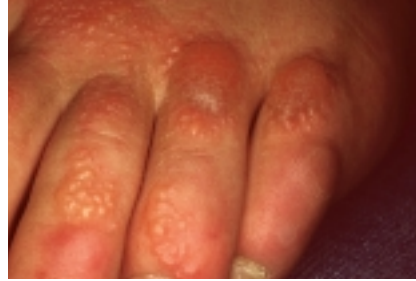indietro



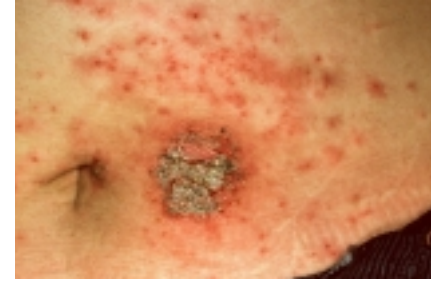prossimo



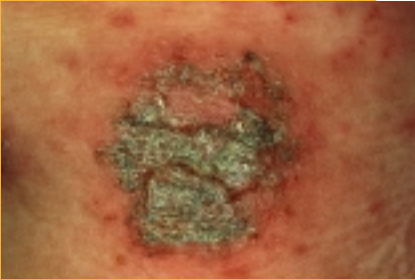Dermatite bollosa da contatto



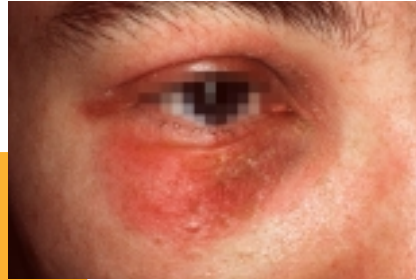Dermatite bollosa da contatto



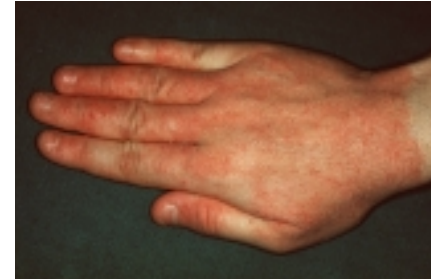Eczema crostoso



Eczema crostoso



Dermatite da contatto



Dermatite irritativa acuta



ricerca



contenuti



stampa



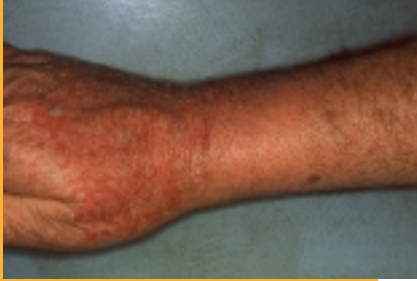ultimo schermo visto



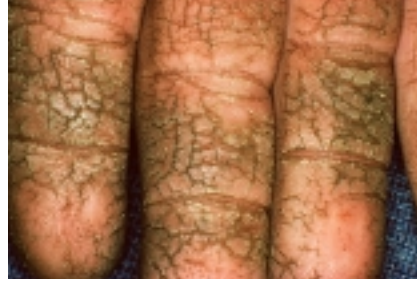indietro



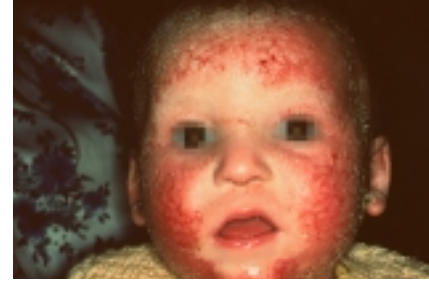prossimo



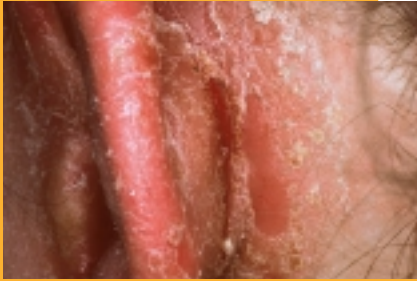Dermatite cumulativa



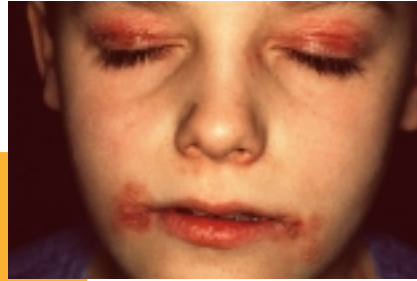Dermatite irritativa  
cronica palmare



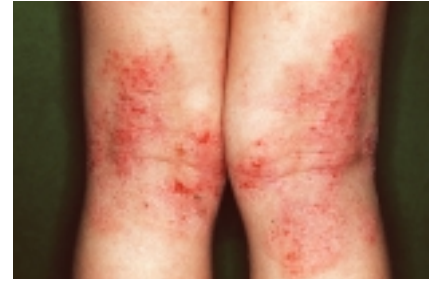Dermatite atopica



Dermatite atopica



Dermatite atopica  
dell'infanzia



Dermatite atopica delle  
pieghe in un bambino



ricerca



contenuti



stampa



ultimo schermo visto

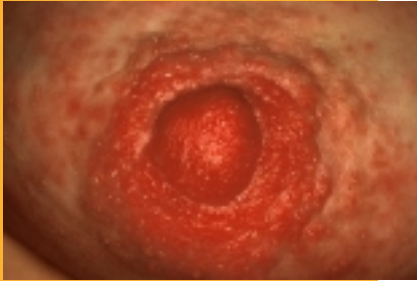

indietro

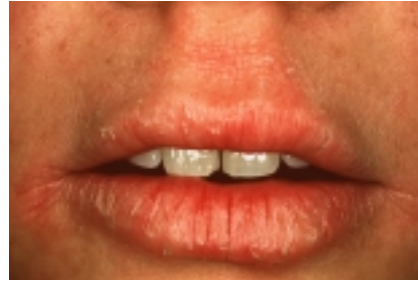

prossimo

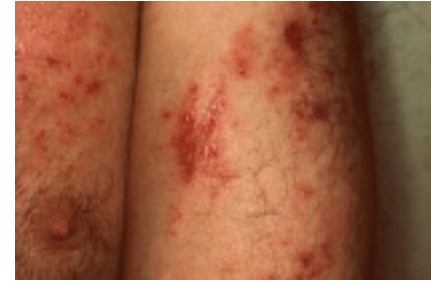



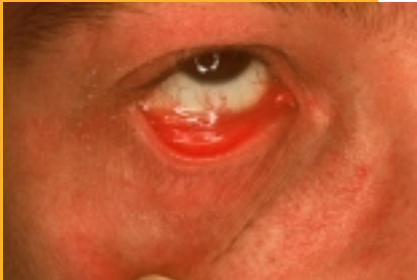Eczema dei capezzoli



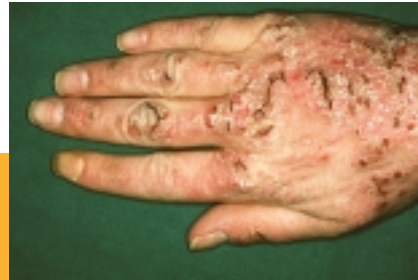Cheilite atopica



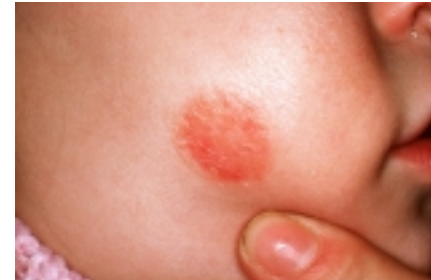Xerosi, lichenificazione e prurigo



Congiuntivite atopica



Dermatite atopica



Pitiriasi alba



ricerca



contenuti



stampa



ultimo schermo visto

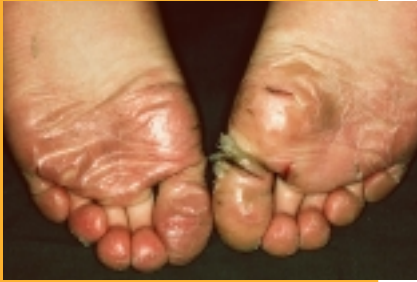

indietro

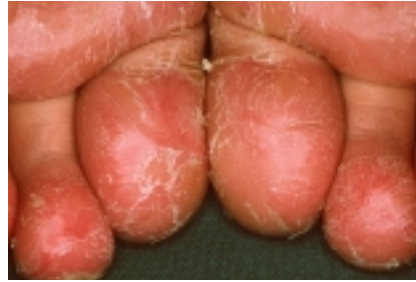

prossimo

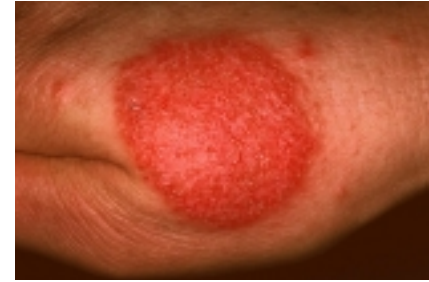



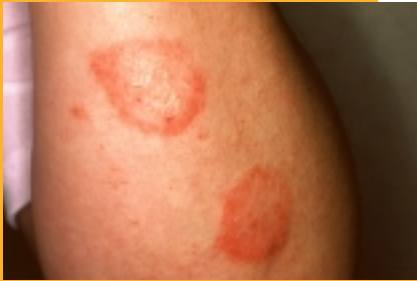Dermatosi plantare giovanile



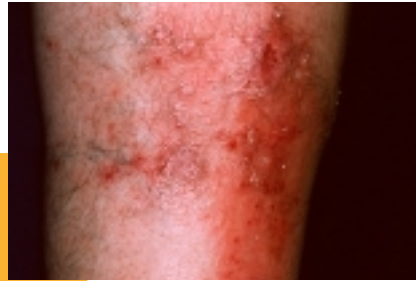Dermatosi plantare giovanile



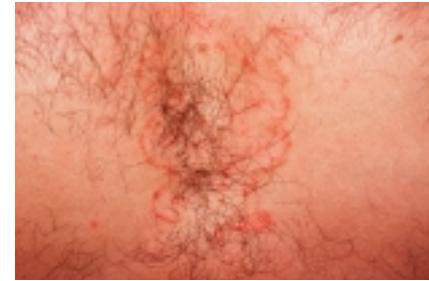Dermatite nummulare



Dermatite nummulare



Eczema da stasi



Dermatite seborroica del tronco



ricerca



contenuti



stampa



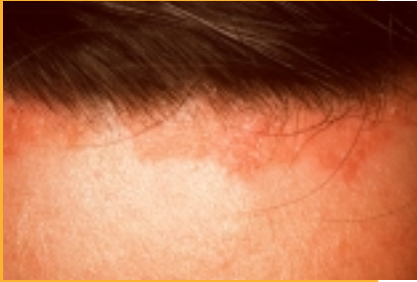ultimo schermo visto



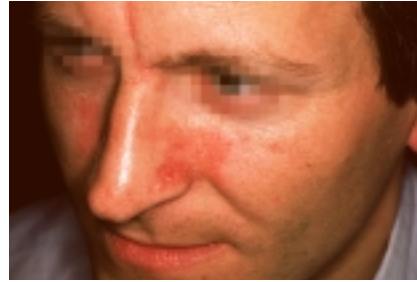indietro



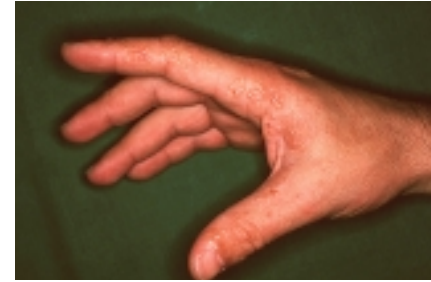prossimo



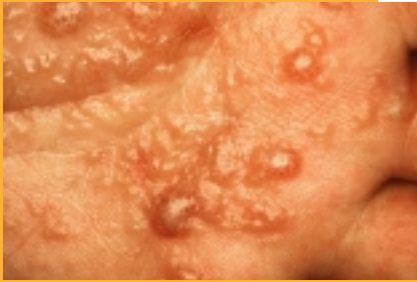Dermatite seborroica



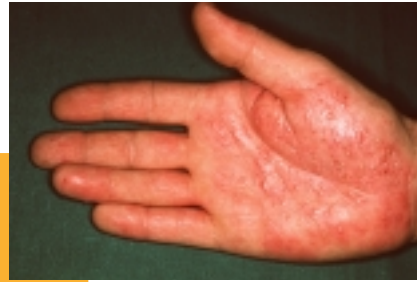Dermatite seborroica del viso



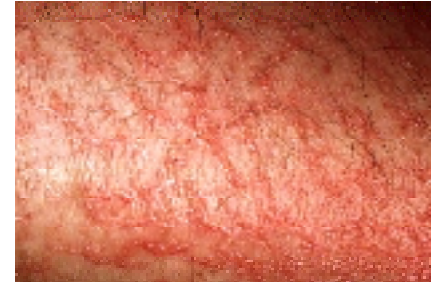Pomfo delle dita



Pomfo bolloso palmare



Pomfo eczematoso palmare



Eczema asteatotico



ricerca



contenuti



stampa



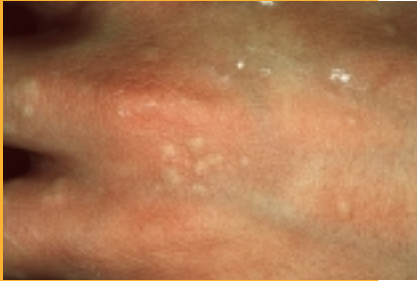
ultimo schermo visto



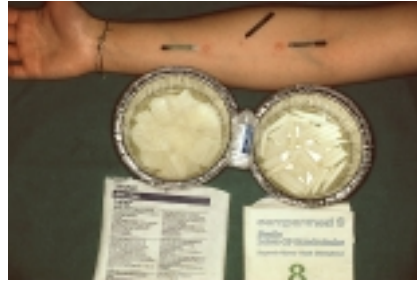indietro



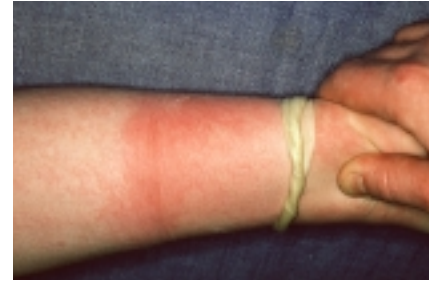prossimo



Orticaria da contatto con gomma



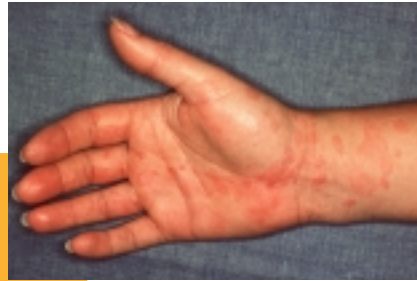Test di punzione con gomma



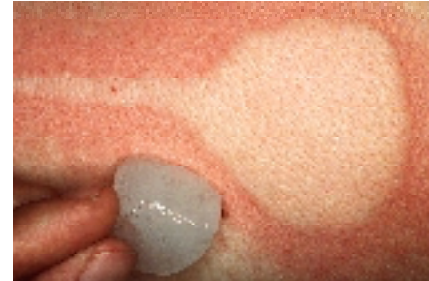Test d'irritazione con guanti di gomma



Dermografismo



Orticaria ritardata alla pressione



Orticaria da freddo



ricerca



contenuti



stampa



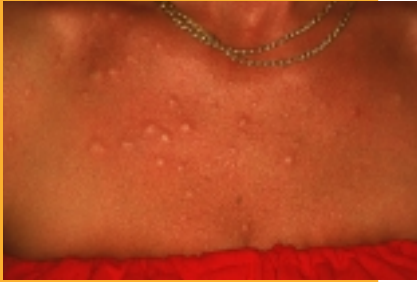ultimo schermo visto



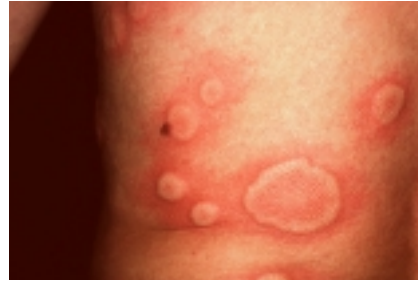indietro



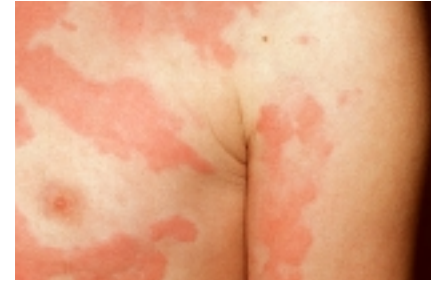prossimo



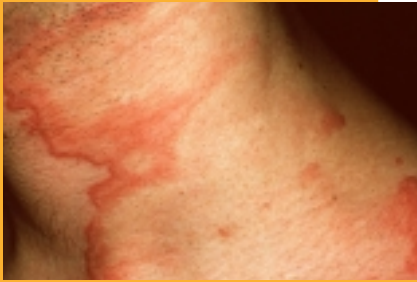Orticaria solare



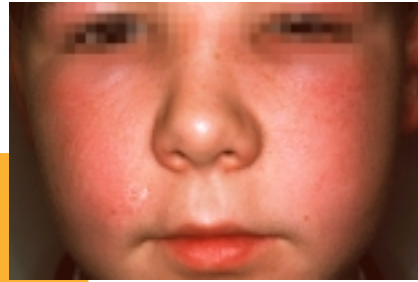Segni di frustata da orticaria



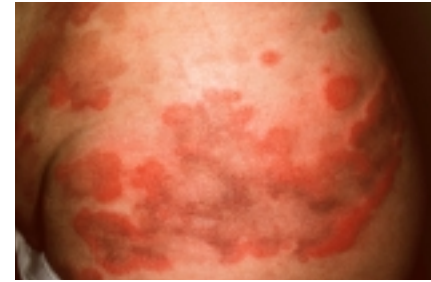
Orticaria papulosa



Orticaria figurata



Angioedema ereditario



Orticaria-vasculite



ricerca



contenuti



stampa



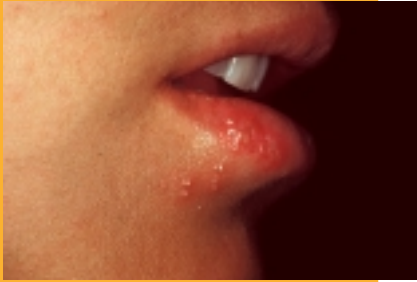ultimo schermo visto



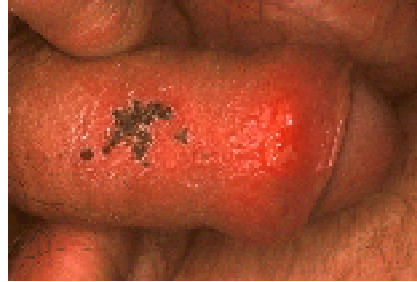indietro



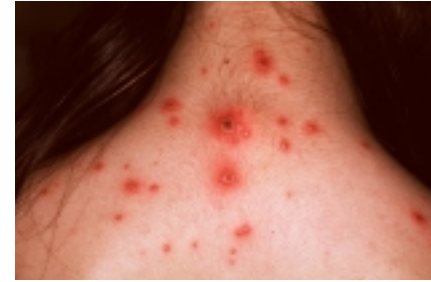prossimo



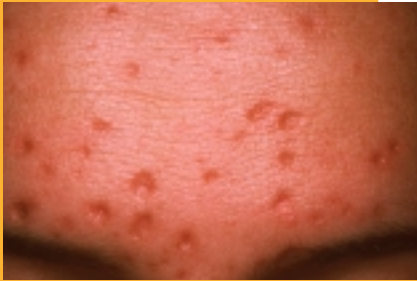Herpes del tipo I



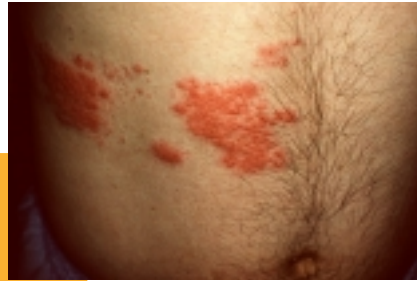Herpes del tipo II (genitale)



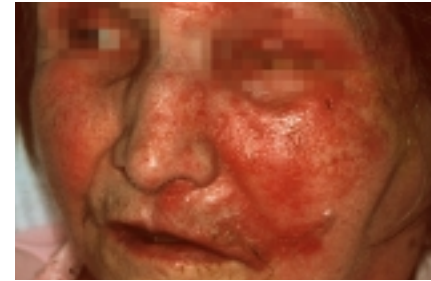Varicella-zoster



Varicella



Zoster intercostale



Zoster oftalmico



ricerca



contenuti



stampa



ultimo schermo visto

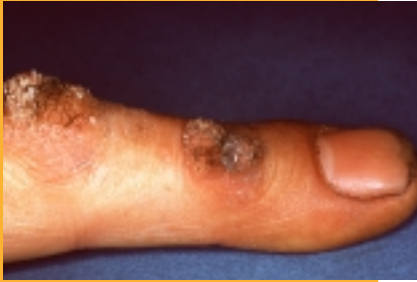

indietro

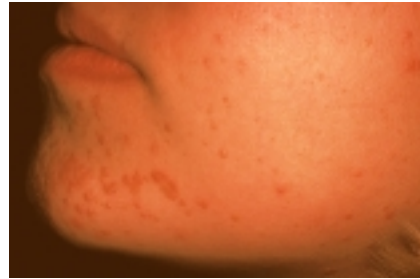

prossimo

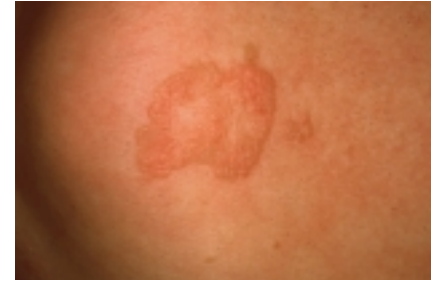



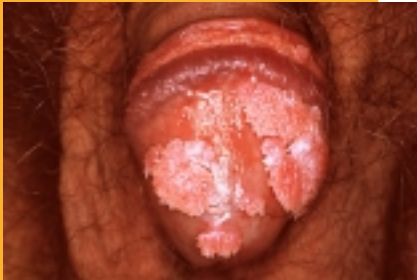Verruche comuni



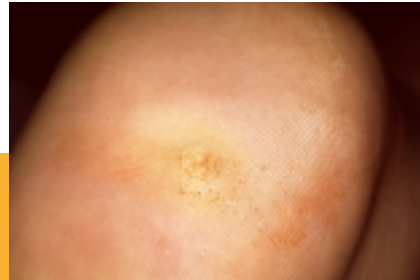Verruche piane



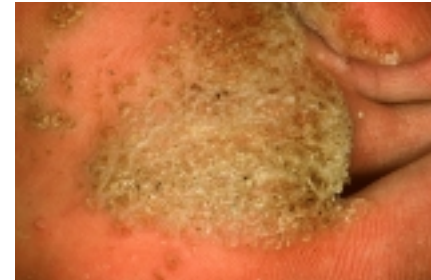Verruche piane



Condilomi acuminati



Verruca plantare



Verruche plantari a mosaico



ricerca



contenuti



stampa



ultimo schermo visto

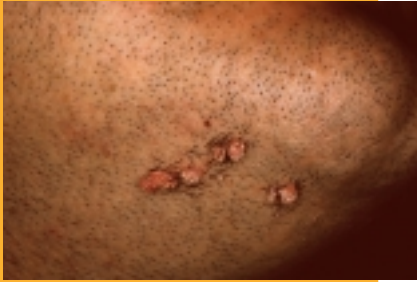

indietro

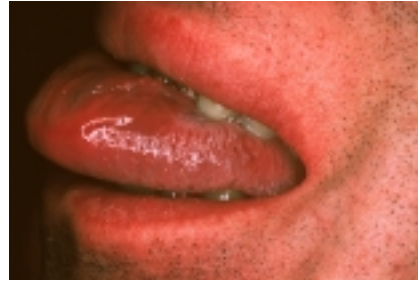

prossimo

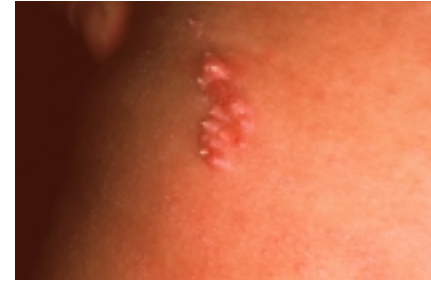



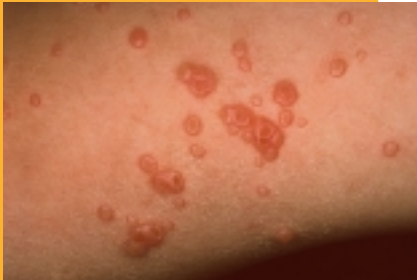Verruca filiforme o digitata



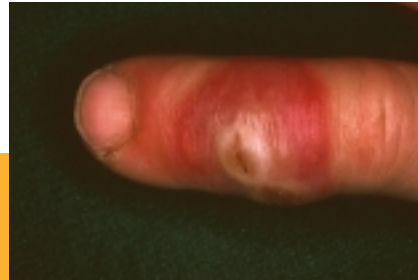Leucoplasia orale capelluta



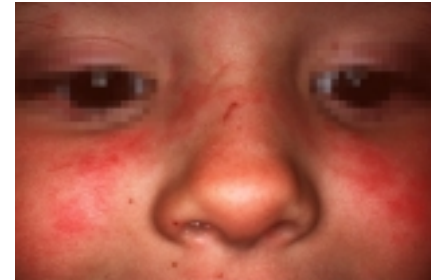Mollusco contagioso



Mollusco contagioso multiplo



Orf



Eritema infettivo



ricerca



contenuti



stampa



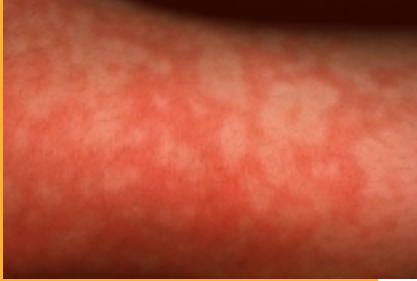ultimo schermo visto



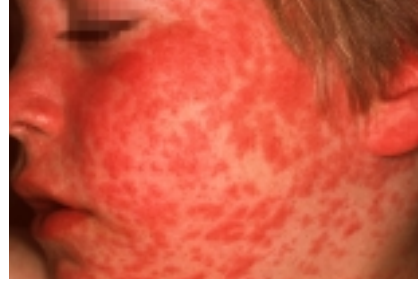indietro



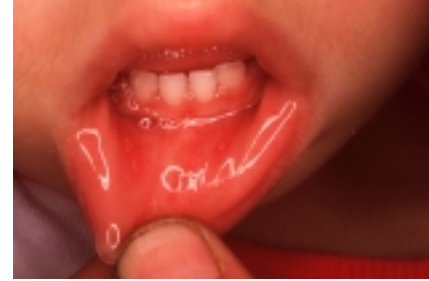prossimo



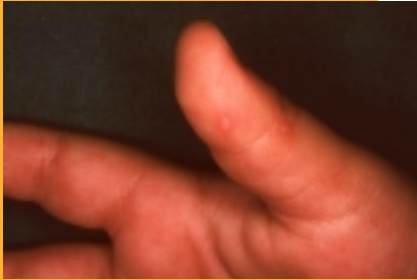Eritema infettivo



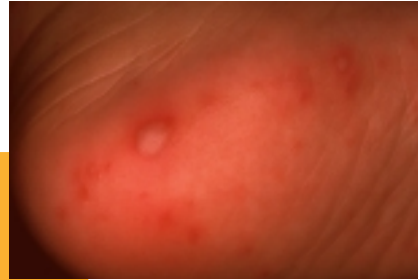
Morbillo



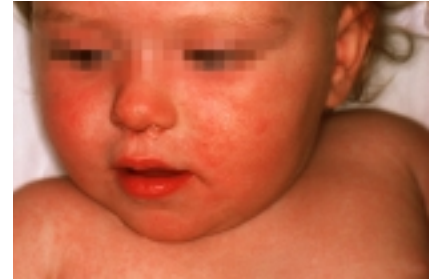Malattia "mani-piedi-bocca"



Malattia "mani-piedi-bocca"



Malattia "mani-piedi-bocca"



Rosolia



ricerca



contenuti



stampa



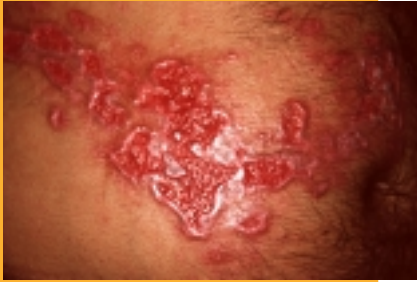ultimo schermo visto



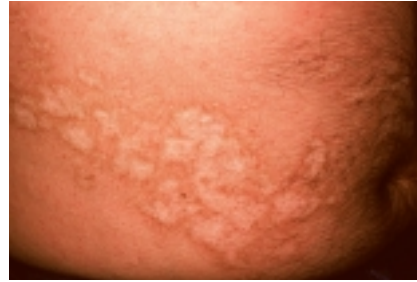
indietro



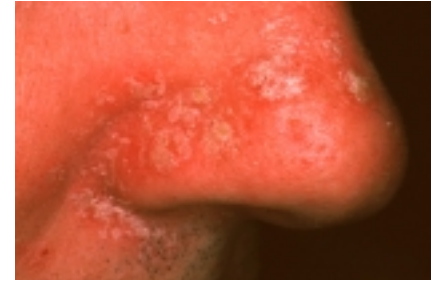
prossimo



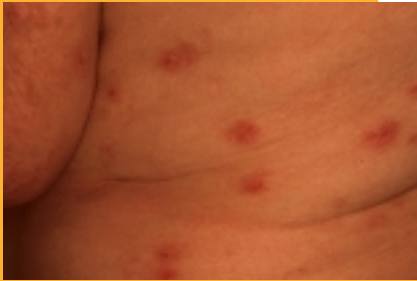Herpes zoster necrotico



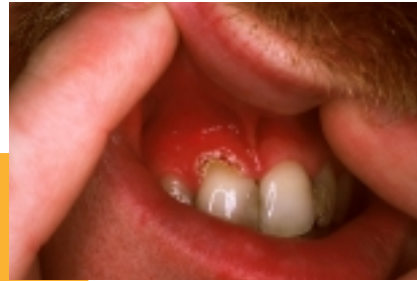Herpes zoster necrotico



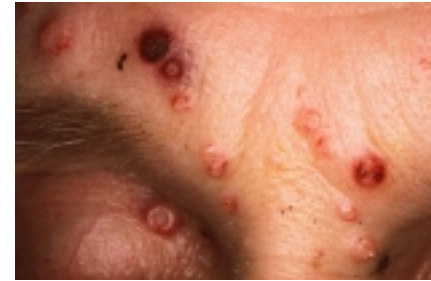Dermatite seborroica



Prurigo



Gingivite



Mollusco contagioso



ricerca



contenuti



stampa



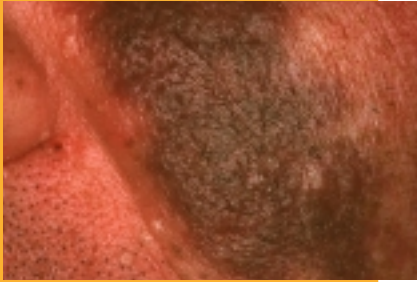
ultimo schermo visto



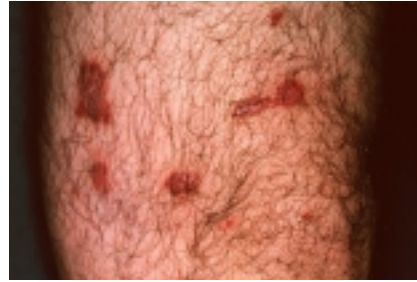indietro



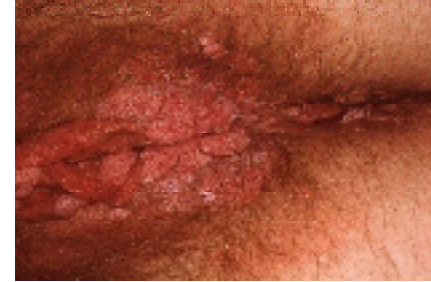prossimo



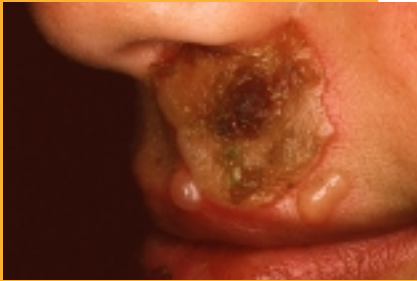Sarcoma di Kaposi



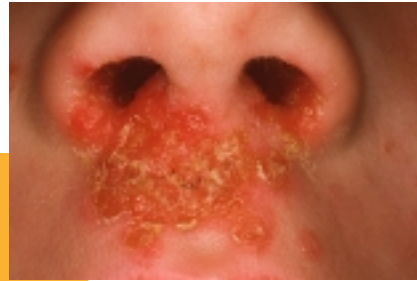Sarcoma di Kaposi



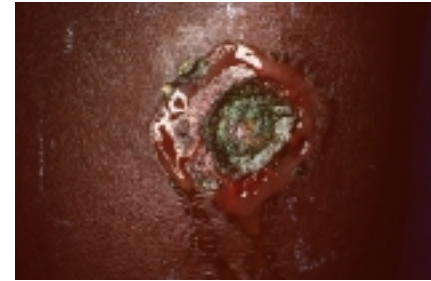
Condilomi acuminati



Impetigine bollosa



Impetigine senza bolle



Ectima



ricerca



contenuti



stampa



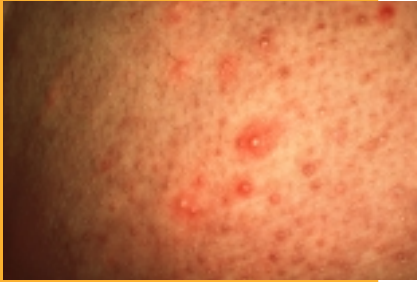ultimo schermo visto



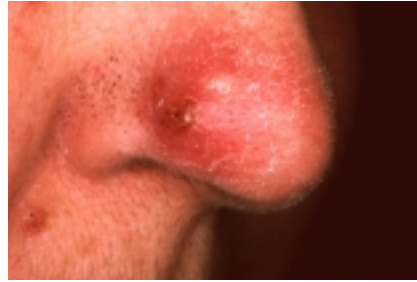indietro



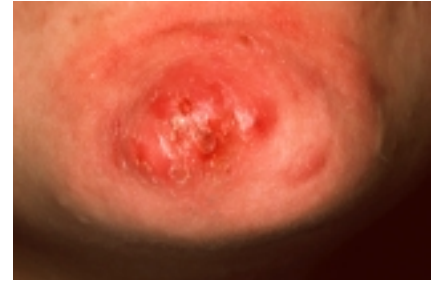prossimo



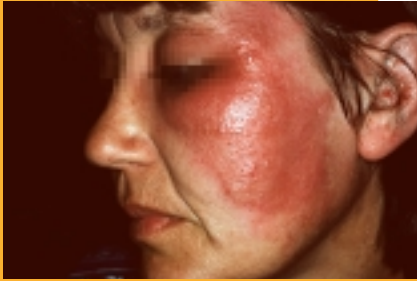Follicolite



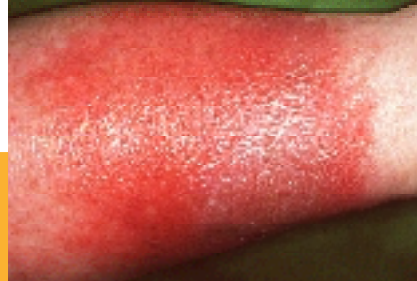Foruncolo



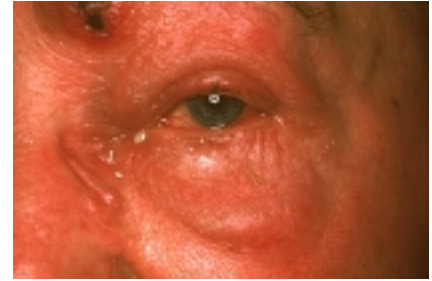
Antrace



Erisipela



Erisipela



Cellulite orbitale



ricerca



contenuti



stampa



ultimo schermo visto

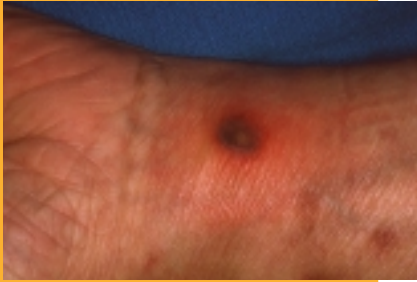

indietro

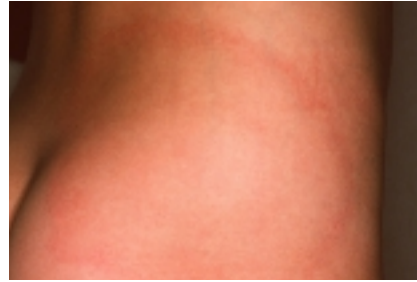

prossimo

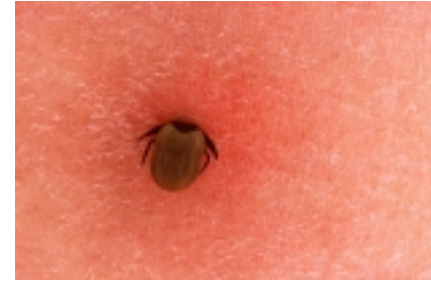



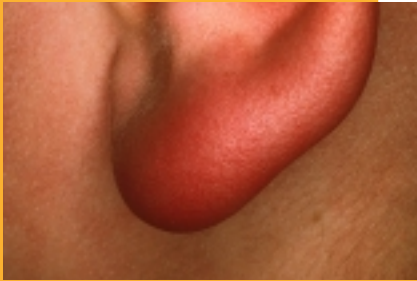Emboli settici



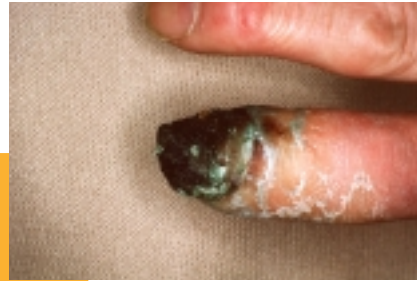
Erythema chronicum migrans  
(malattia di Lyme)



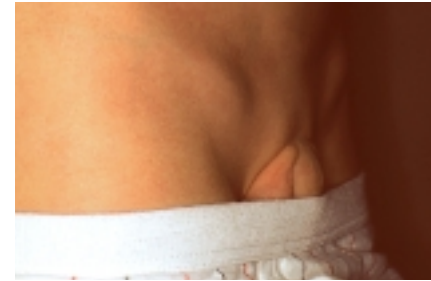Erythema chronicum migrans  
(malattia di Lyme)



Borrelia pseudolymphoma



Infezione da proteus



Malattia da graffio di gatto



ricerca



contenuti



stampa



ultimo schermo visto

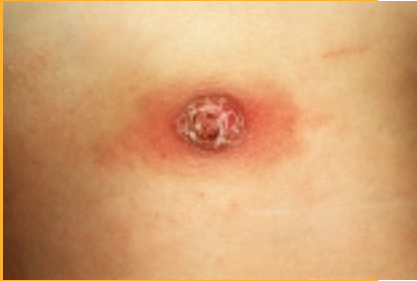

indietro

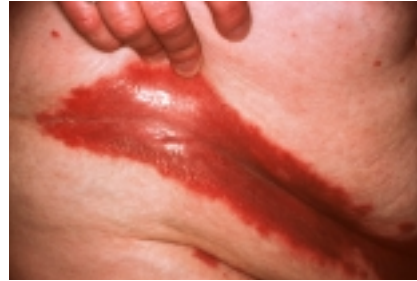

prossimo

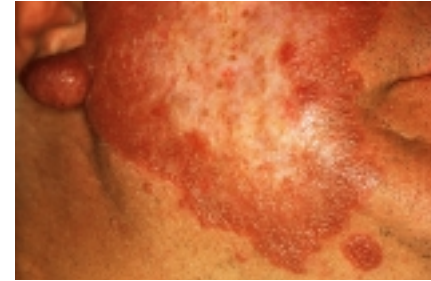



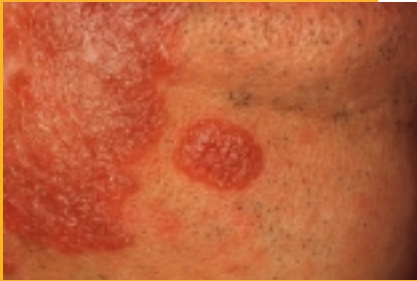Malattia da graffio di gatto



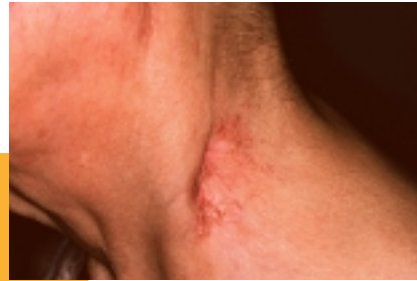Intertrigine



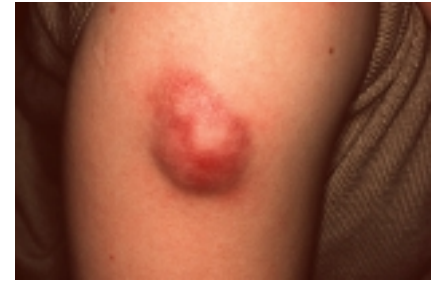Lupus vulgaris



Lupus vulgaris



Scrofuloderma



Complicazioni cutanee dovute al bcg



ricerca



contenuti



stampa



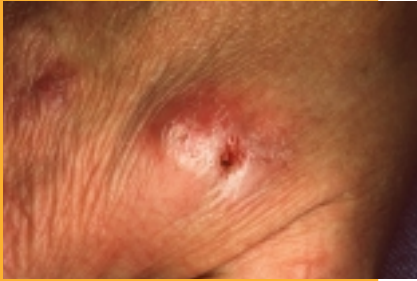ultimo schermo visto



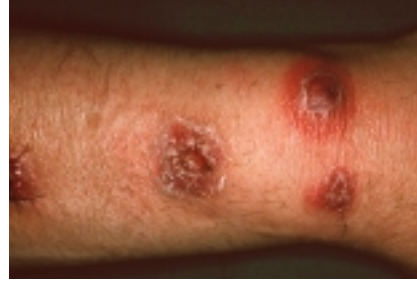indietro



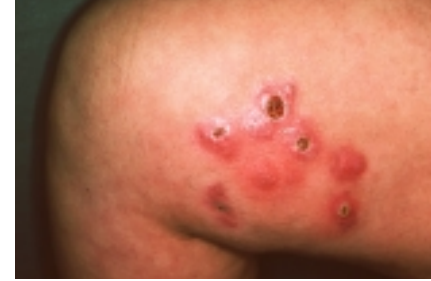prossimo



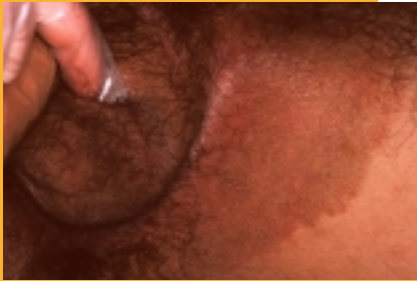Infezione con mycobacterium marinum



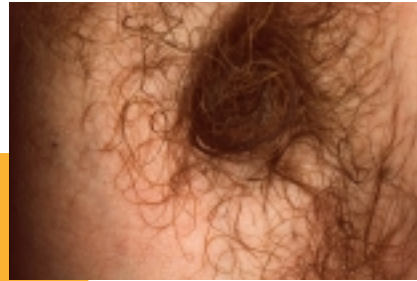Infezione con mycobacterium marinum



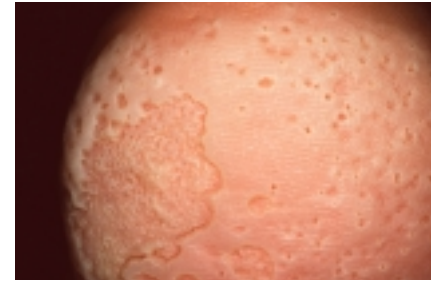
Infezione con mycobacterium fortuitum o chelonae



Eritrasma



Tricomicosi ascellare



Cheratolisi butterata



ricerca



contenuti



stampa



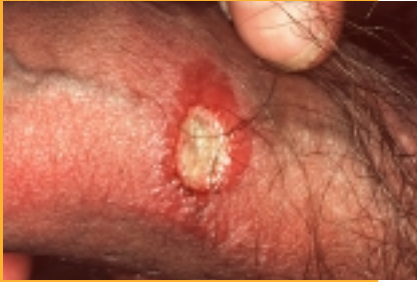ultimo schermo visto



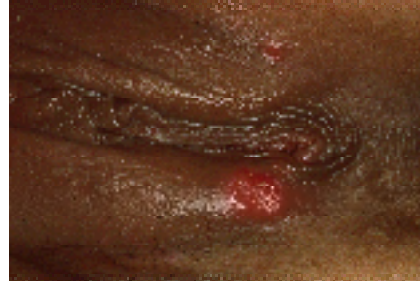indietro



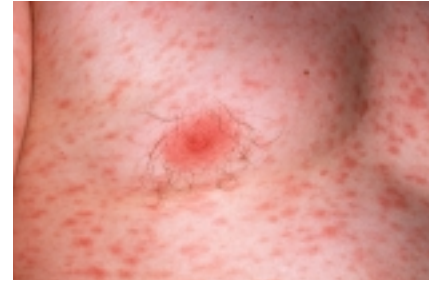prossimo



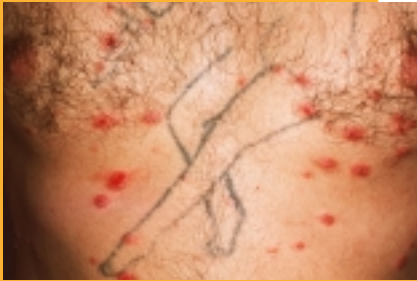Chancre sifilitico



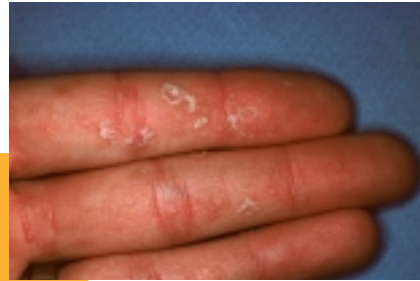Chancre sifilitico



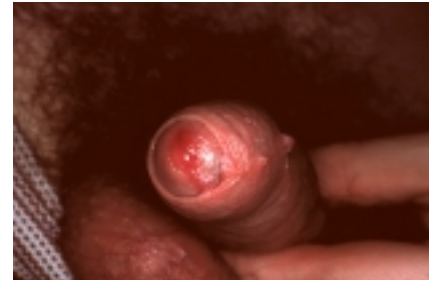Sifilide secondaria



Sifilide secondaria tardiva



Sifilide papulosa



Gonorrea genitale



ricerca



contenuti



stampa



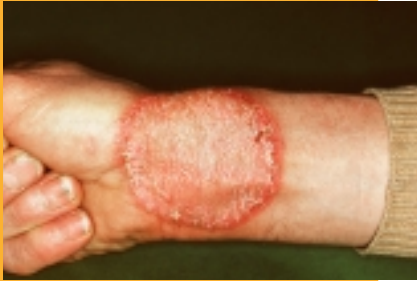ultimo schermo visto



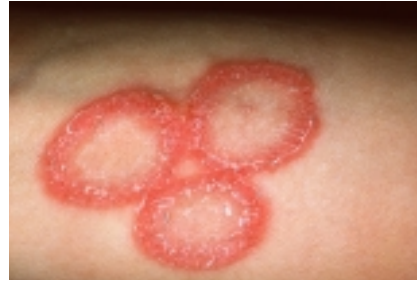indietro



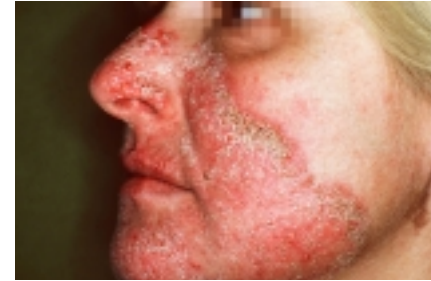prossimo



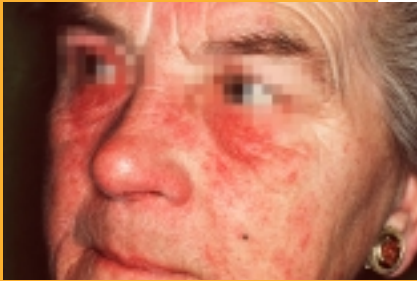Tinea corporis



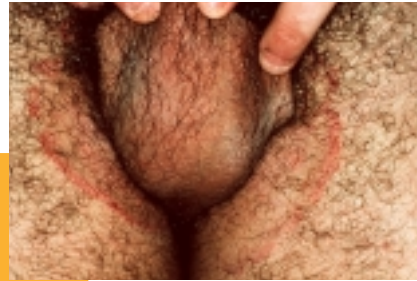Tinea corporis



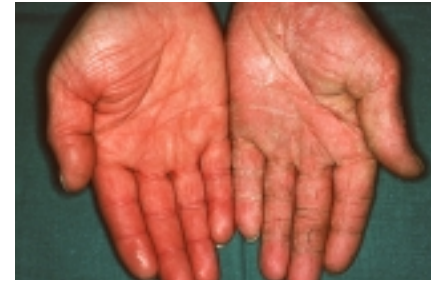Tinea faciei



Tinea faciei



Tinea cruris



Tinea manuum



ricerca



contenuti



stampa



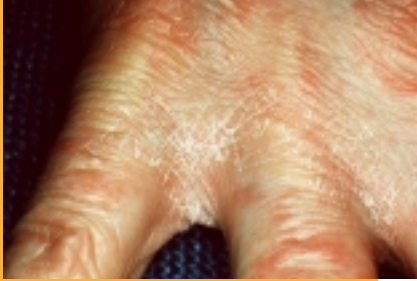ultimo schermo visto



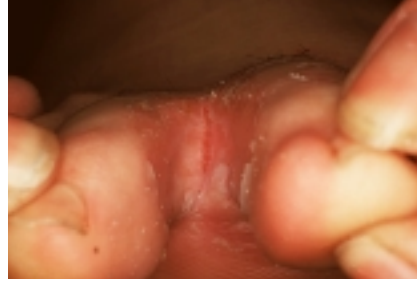indietro



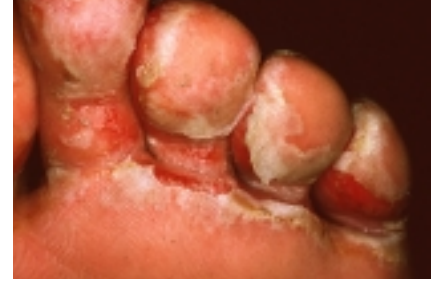prossimo



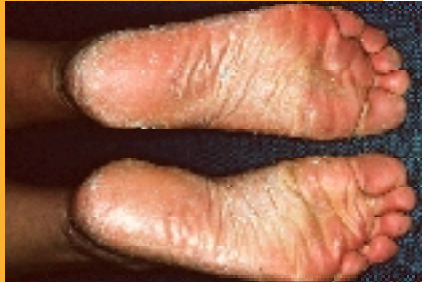Tinea manuum



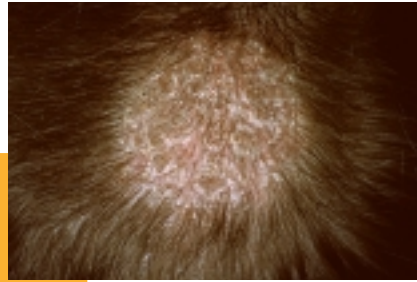Tinea pedum (piede d'atleta)



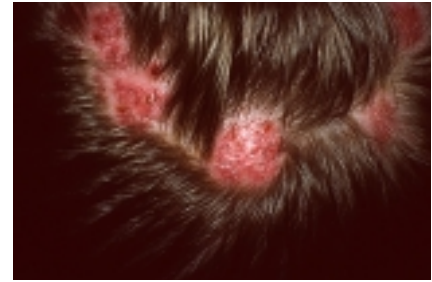Tinea pedum (piede d'atleta)



Tinea pedum (piede d'atleta)



Tinea capitis o tigna tricofitica



Kerion



ricerca



contenuti



stampa



ultimo schermo visto

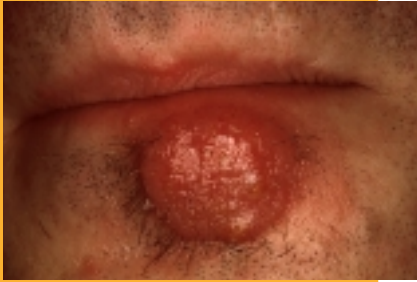

indietro

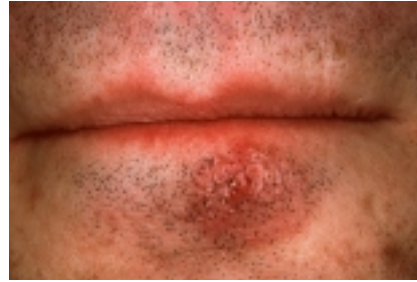

prossimo

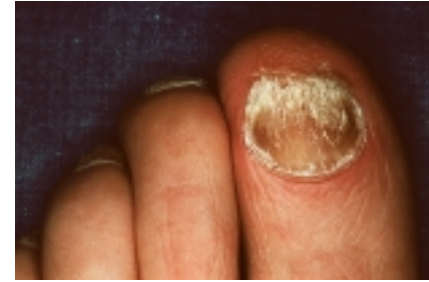



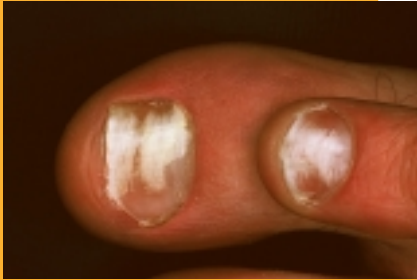Kerion



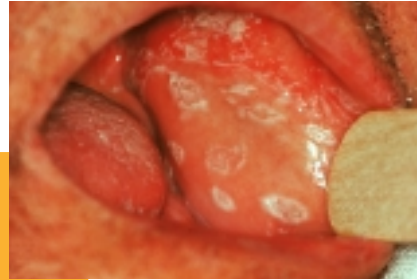
Kerion



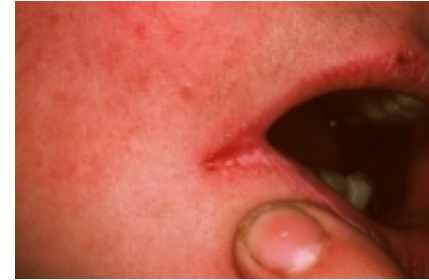Onicomicosi da dermatofiti



Onicomicosi da dermatofiti



Stomatite (mughetto)



Stomatite angolare



ricerca



contenuti



stampa



ultimo schermo visto

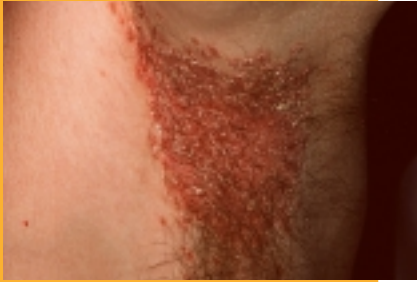

indietro

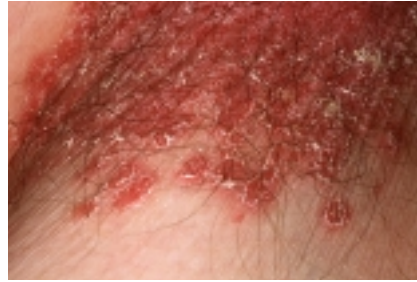

prossimo

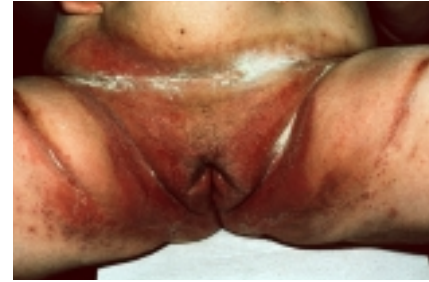



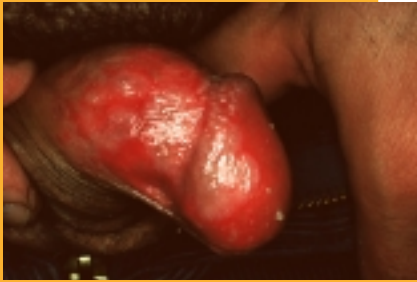Intertrigine da candida



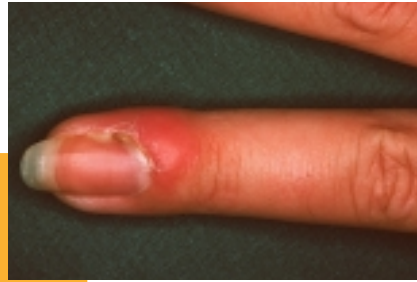Intertrigine da candida



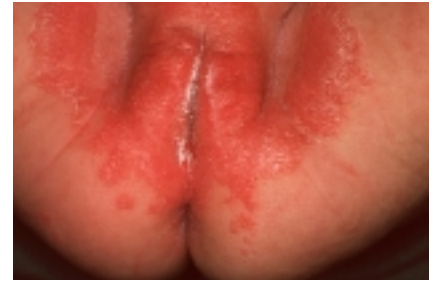Vulvovaginite da candida



Balanite da candida



Paronichia da candida ed  
infezione subungueale



Candidosi da pannolino  
(del neonato)



ricerca



contenuti



stampa



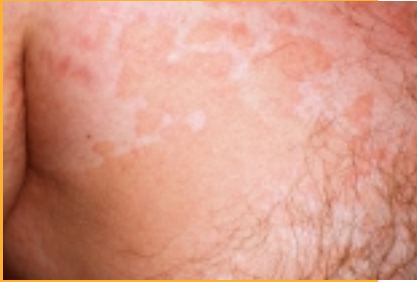ultimo schermo visto



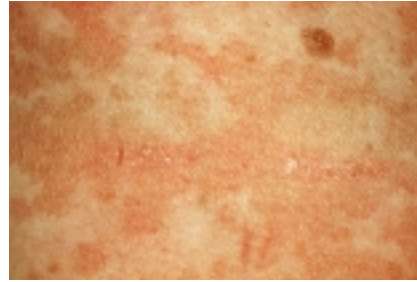indietro



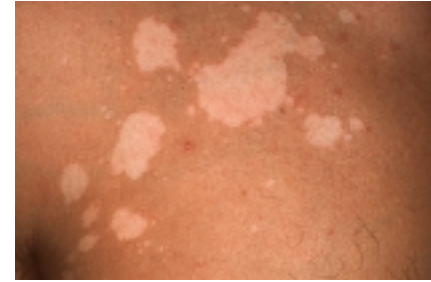prossimo



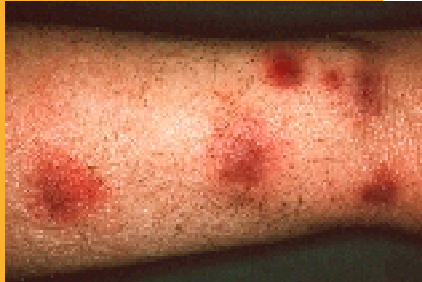Pityriasis versicolor



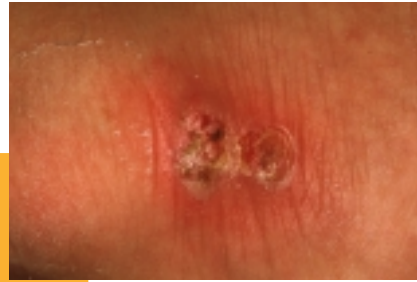Pityriasis versicolor



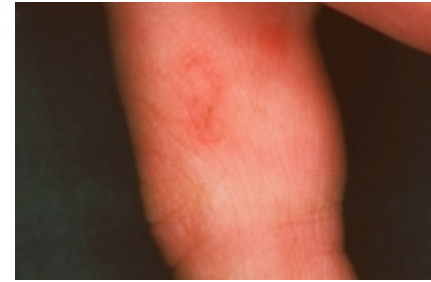
Pityriasis versicolor



Sporotricosi



Micetoma (piede di Madura)



Scabbia adattata all'uomo



ricerca



contenuti



stampa



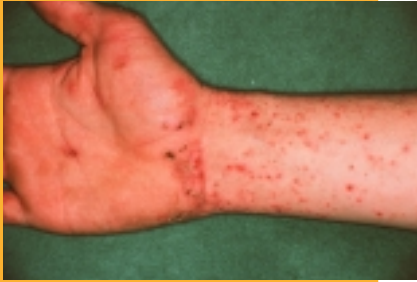ultimo schermo visto



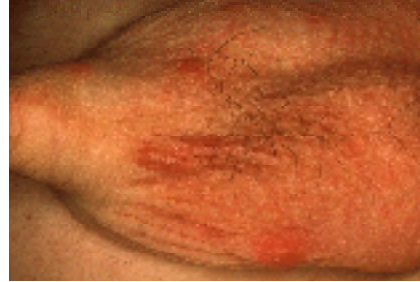indietro



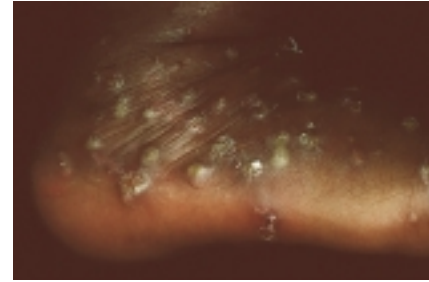prossimo



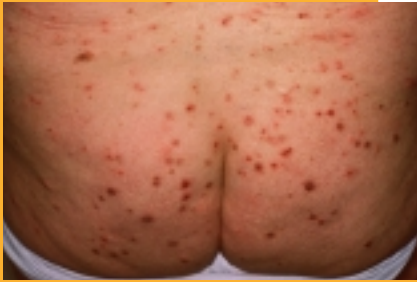Scabbia adattata all'uomo



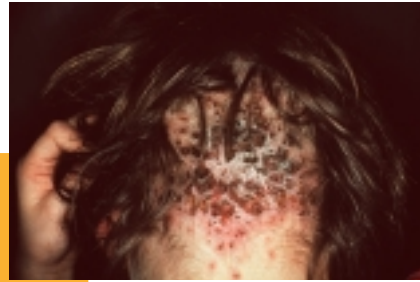Scabbia adattata all'uomo



Scabbia adattata all'uomo



Scabbia da varietà animali



Pediculosi del capillizio



Pediculosi del capillizio



ricerca



contenuti



stampa



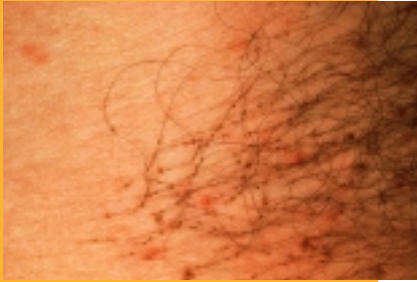ultimo schermo visto



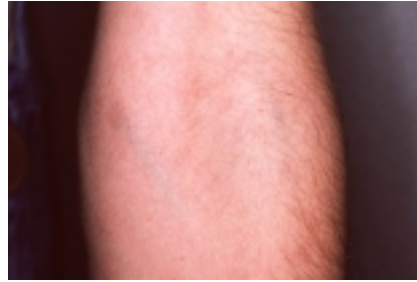
indietro



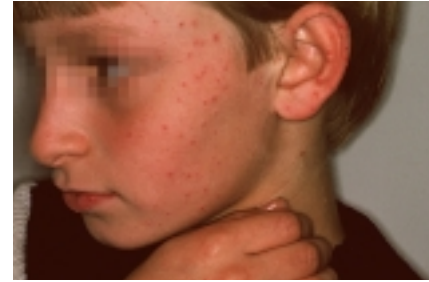prossimo



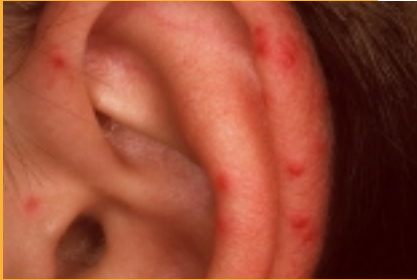Ftiriasi del pube



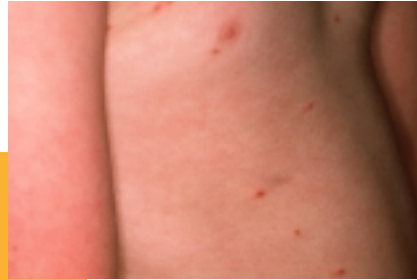Ftiriasi del pube



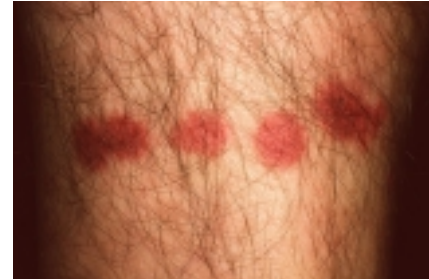Trombiculiasi



Trombiculiasi



Orticaria papulosa infantile (strofulo)



Punture di pulce



ricerca



contenuti



stampa



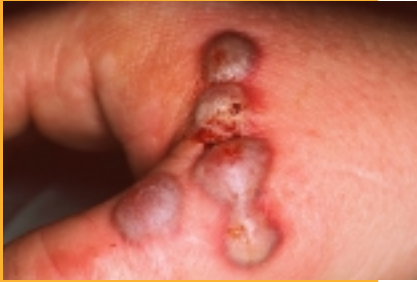ultimo schermo visto



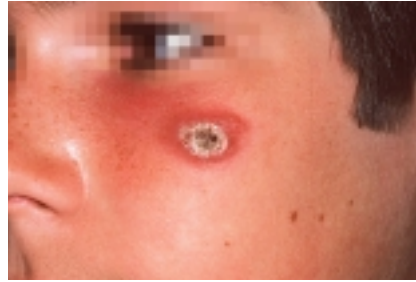indietro



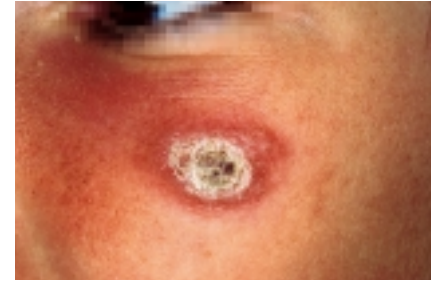prossimo



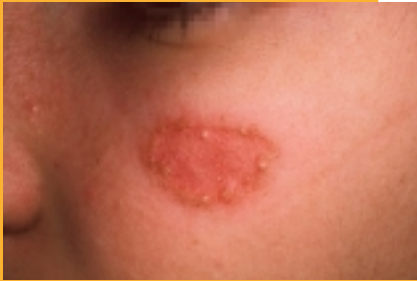Punture di pulce



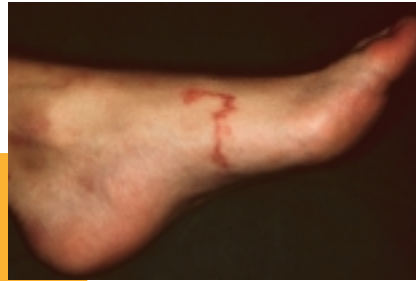Leishmaniosi



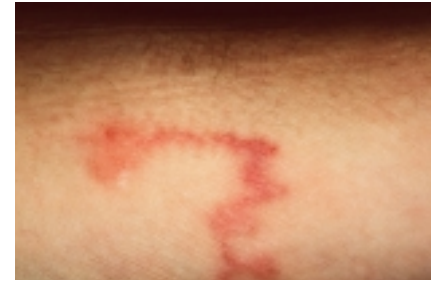Leishmaniosi



Leishmaniosi



Larva migrans  
(creeping eruption)



Larva migrans  
(creeping eruption)



ricerca



contenuti



stampa



ultimo schermo visto

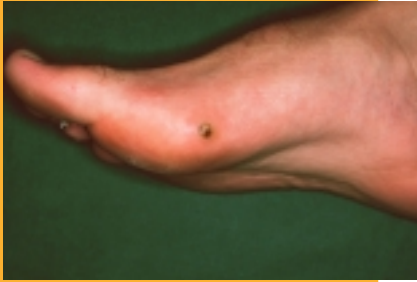

indietro

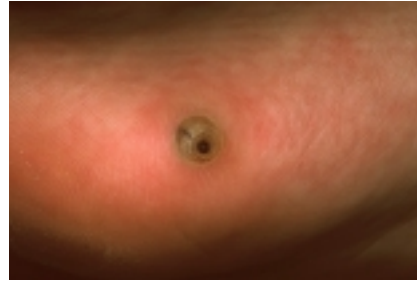

prossimo

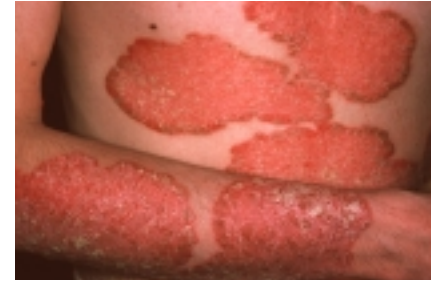



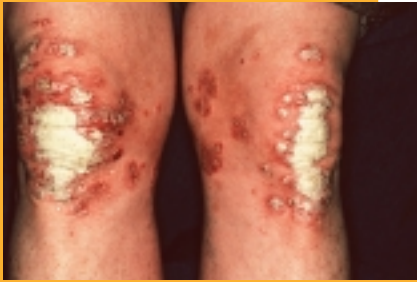Tungiasi (pulce penetrante)



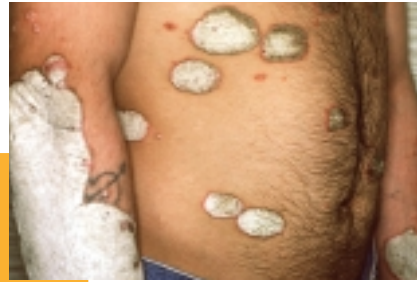Tungiasi (pulce penetrante)



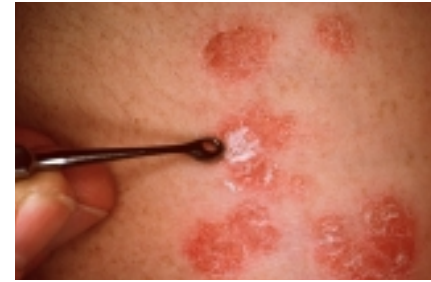Psoriasi volgare



Psoriasi volgare



Psoriasi volgare



Psoriasi volgare



ricerca



contenuti



stampa



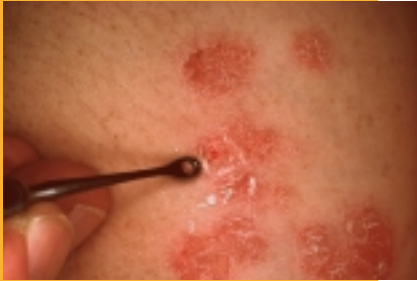ultimo schermo visto



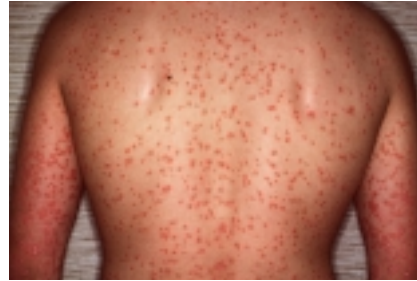indietro



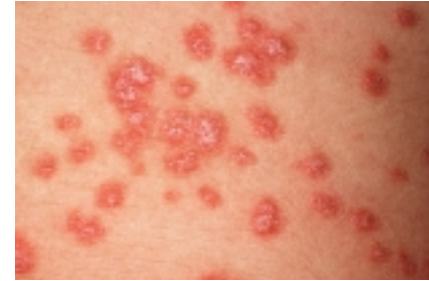prossimo



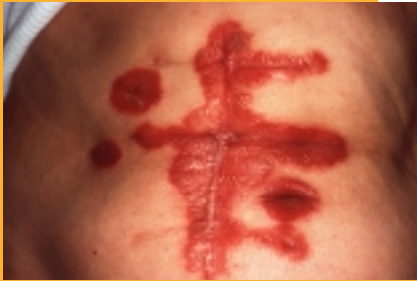Psoriasi volgare



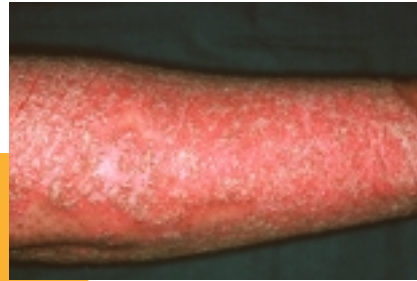Psoriasi volgare



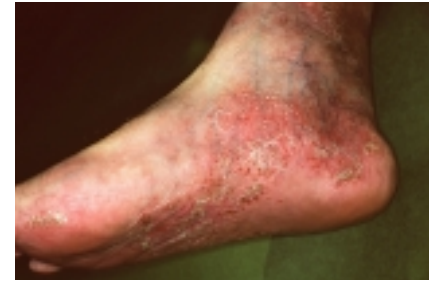Psoriasi volgare



Psoriasi volgare



Psoriasi pustolosa



Psoriasi pustolosa



ricerca



contenuti



stampa



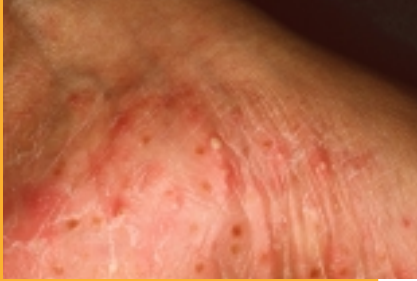ultimo schermo visto



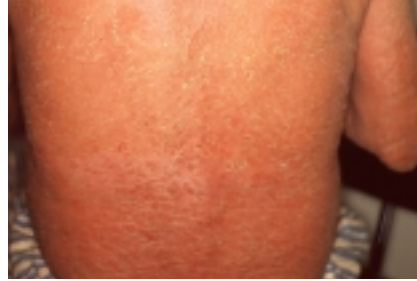indietro



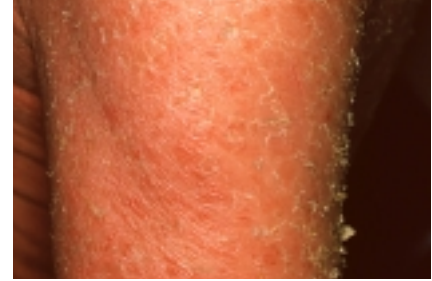prossimo



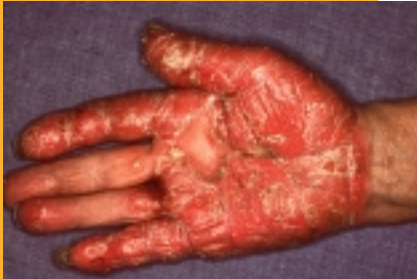Psoriasi pustolosa



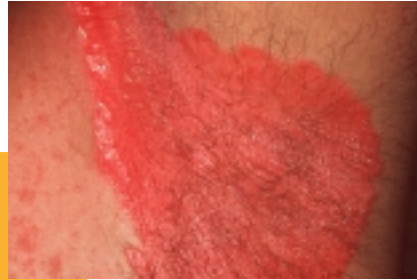Eritrodermia psoriasica



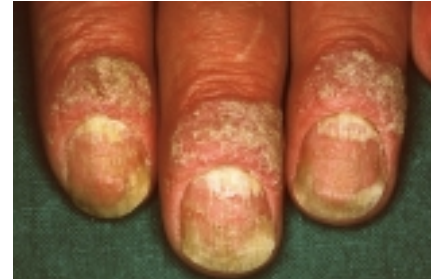Eritrodermia psoriasica



Psoriasi palmoplantare



Psoriasi delle pieghe



Psoriasi delle unghie



ricerca



contenuti



stampa



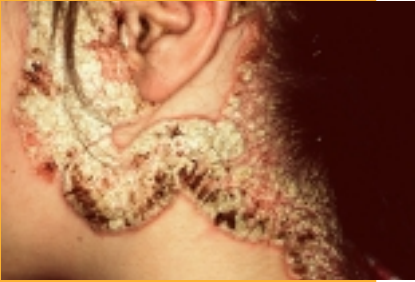ultimo schermo visto



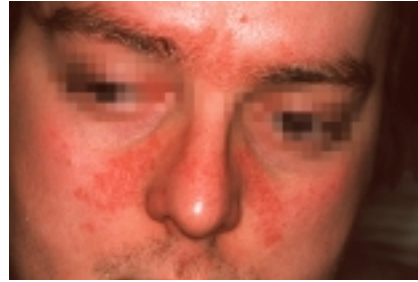indietro



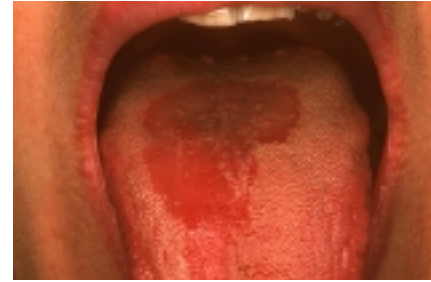prossimo



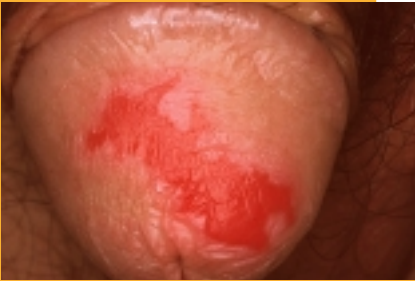Psoriasi del cuoio capelluto



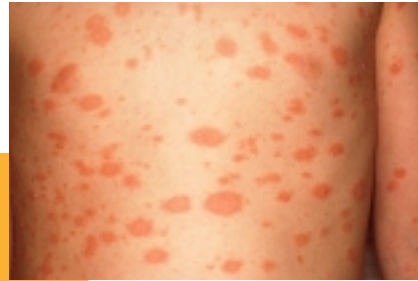Psoriasi del viso  
(psoriasi seborroica)



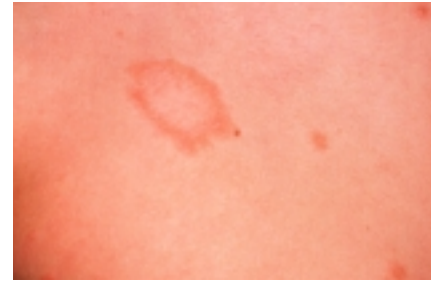Psoriasi delle mucose



Psoriasi delle mucose



Pitiriasi rosea



Pitiriasi rosea



ricerca



contenuti



stampa



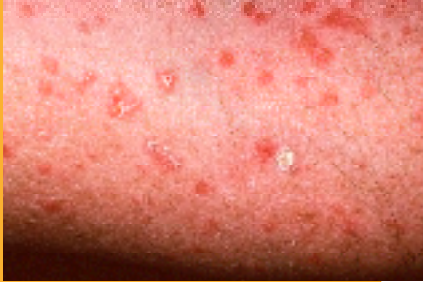ultimo schermo visto



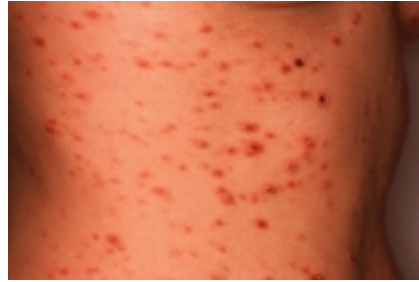indietro



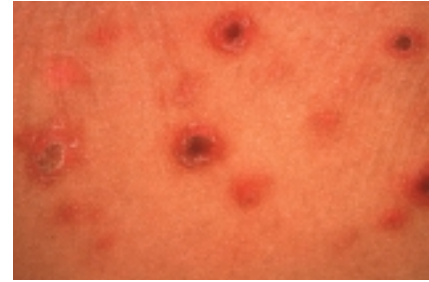
prossimo



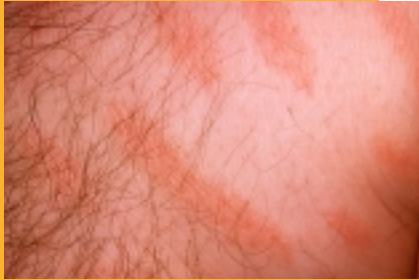Pitiriasi lichenoida



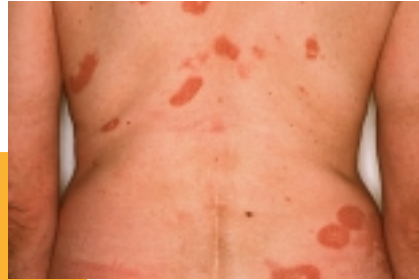Parapsoriasi vaioloide



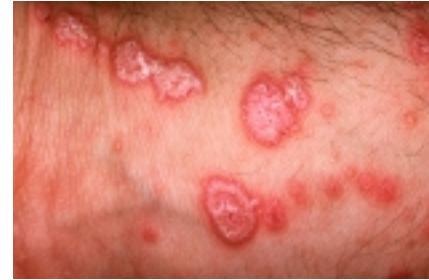Parapsoriasi vaioloide



Dermatite superficiale squamosa cronica



Eruzione premicotica o prereticolare a grandi chiazze



Lichen planus cutaneo semplice



ricerca



contenuti



stampa



ultimo schermo visto

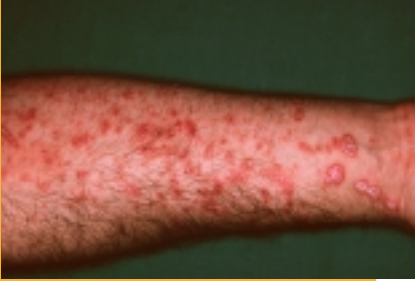

indietro

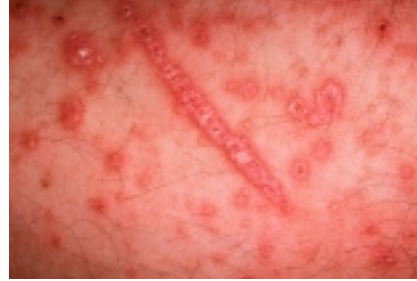

prossimo

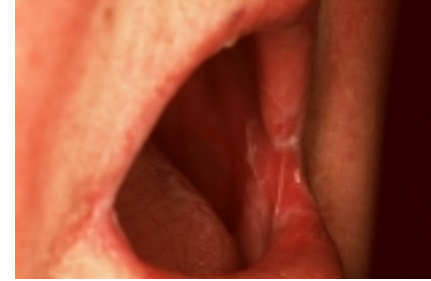



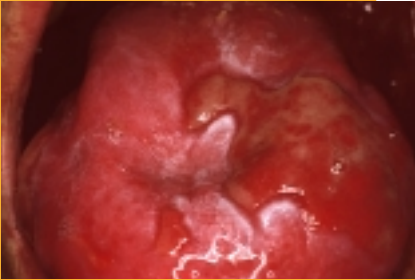Lichen planus cutaneo semplice



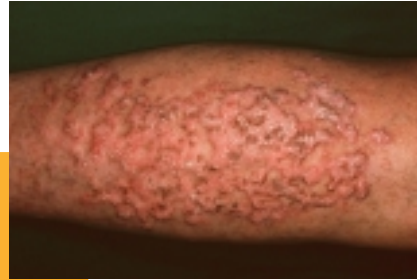Lichen planus cutaneo semplice



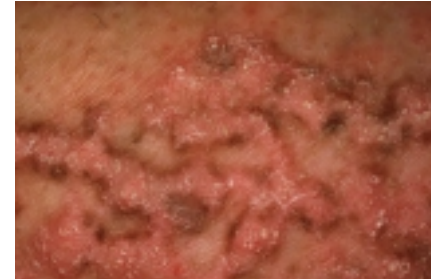Lichen planus della mucosa buccale



Lichen planus della mucosa buccale



Lichen planus ipertrofico



Lichen planus ipertrofico



ricerca



contenuti



stampa



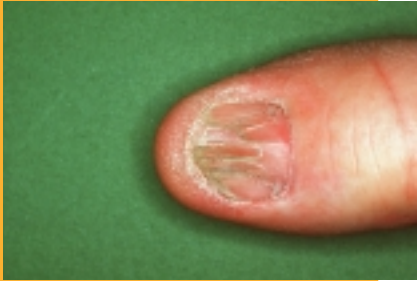ultimo schermo visto



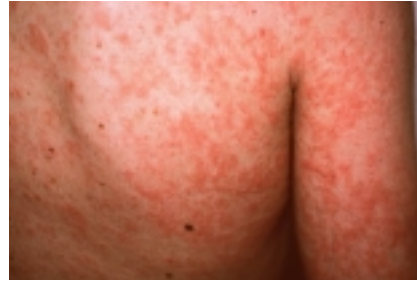indietro



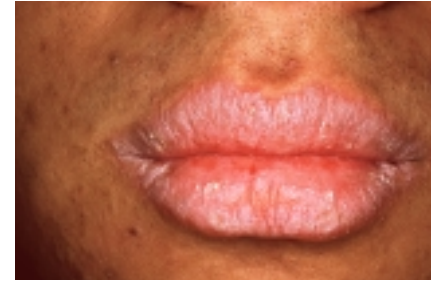prossimo



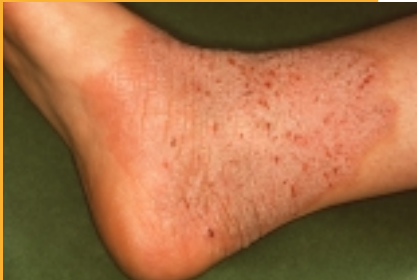Lichen planus ungueale



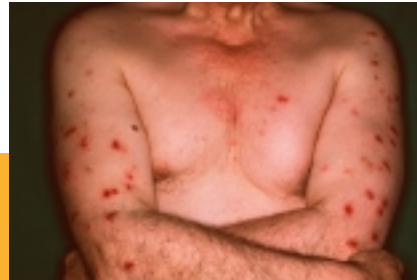Malattia "graft-versus-host"



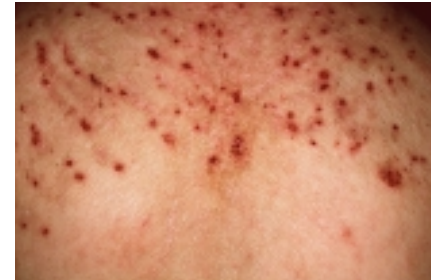Malattia "graft-versus-host"



Lichenificazione



Prurigo subacuta



Prurigo subacuta



ricerca



contenuti



stampa



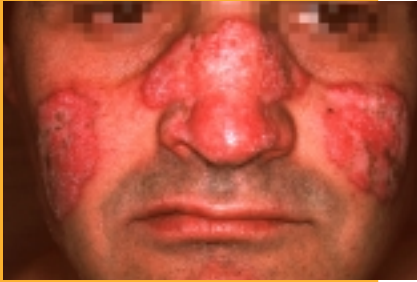ultimo schermo visto



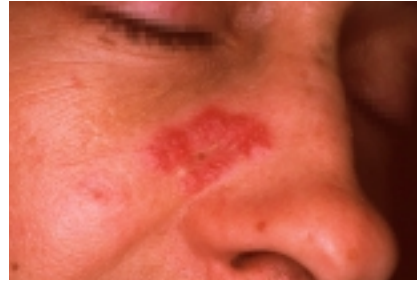indietro



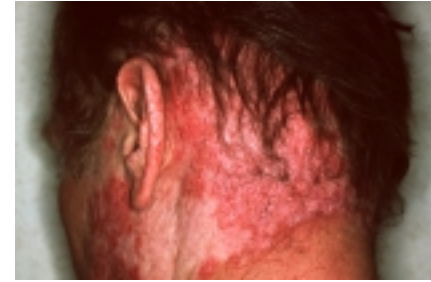prossimo



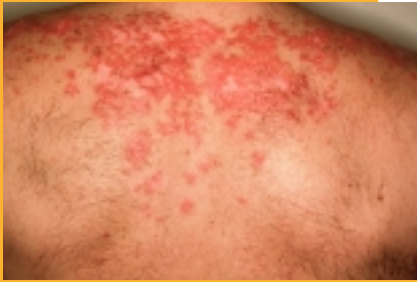Lupus eritematoso discoide



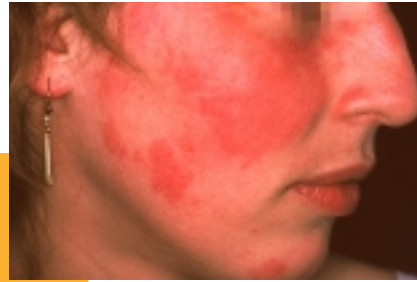Lupus eritematoso discoide



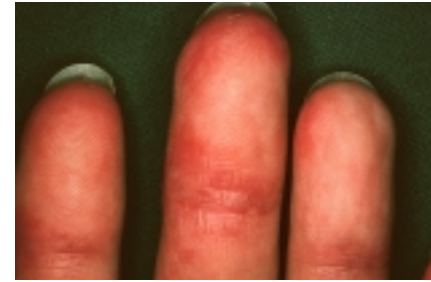Lupus eritematoso discoide



Lupus eritematoso subacuto



Lupus eritematoso sistemico



Lupus eritematoso sistemico



ricerca



contenuti



stampa



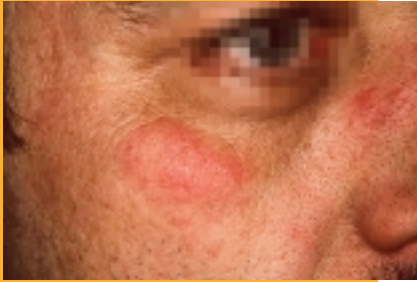ultimo schermo visto



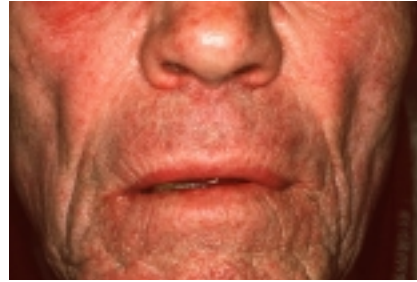indietro



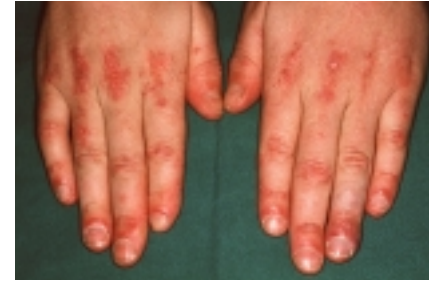prossimo



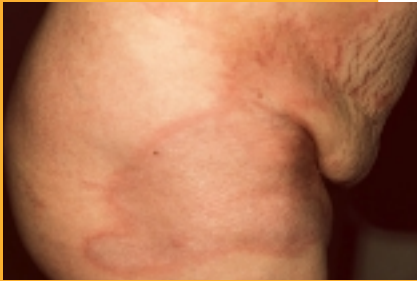Malattia di Jessner e Kanof



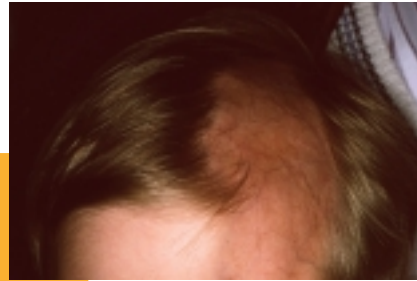Dermatomiosite



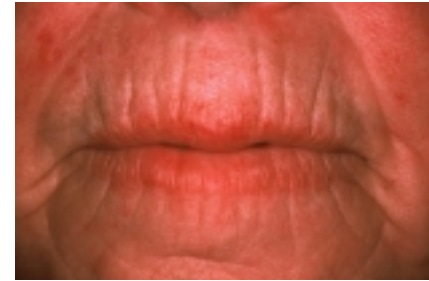Dermatomiosite



Morfea localizzata



Morfea localizzata



Sclerosi sistemica



ricerca



contenuti



stampa



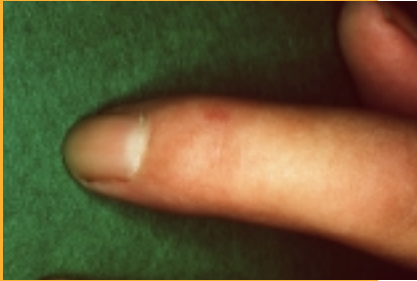ultimo schermo visto



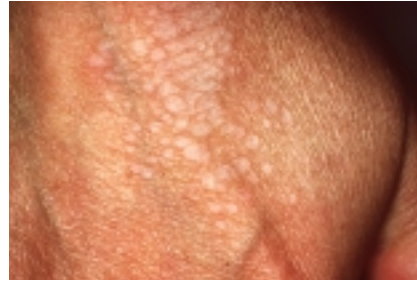indietro



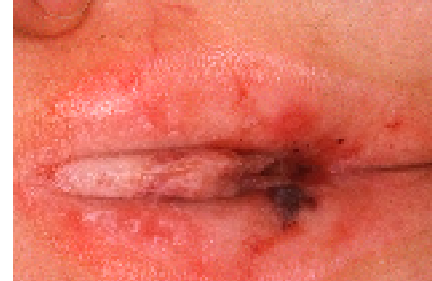prossimo



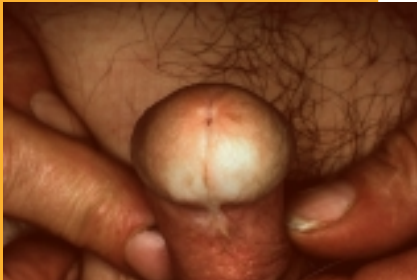Sclerosi sistemica



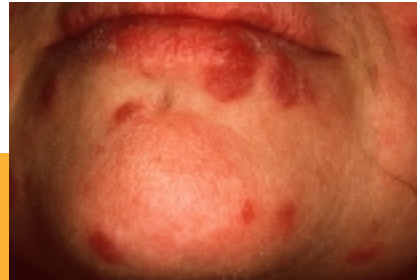Lichen scleroatrofico



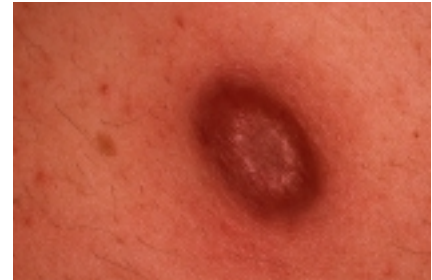Lichen scleroatrofico



Lichen scleroatrofico



Sarcoidosi



Sarcoidosi



ricerca



contenuti



stampa



ultimo schermo visto

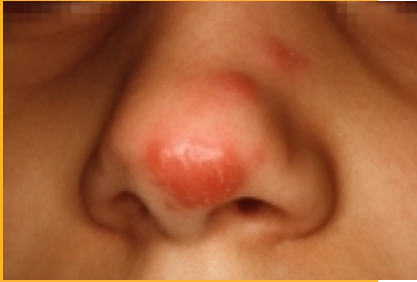

indietro

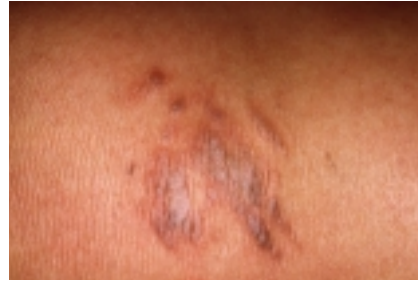

prossimo

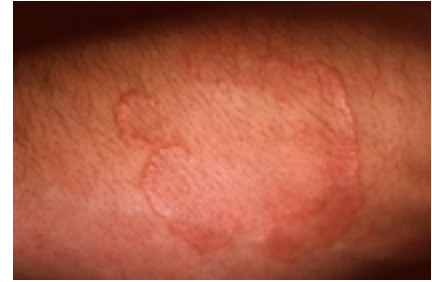



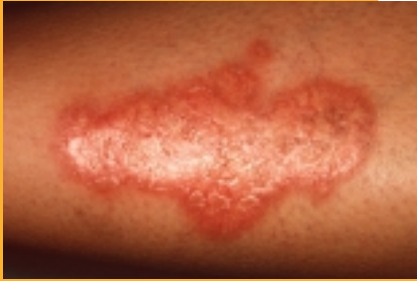Sarcoidosi



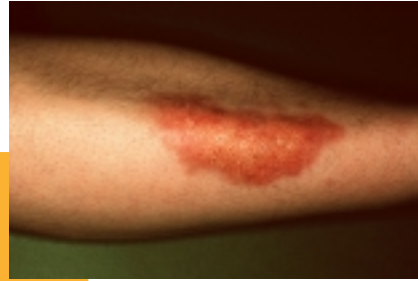Sarcoidosi



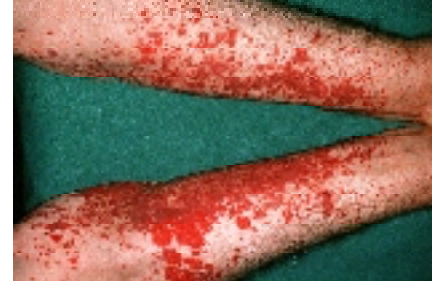Granuloma anulare



Necrobiosi lipoidica



Necrobiosi lipoidica



Vasculite



ricerca



contenuti



stampa



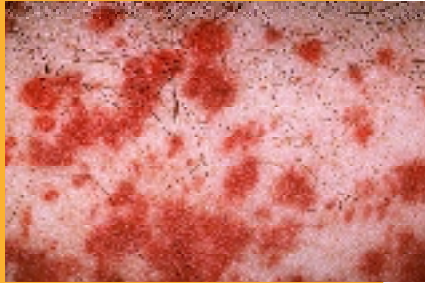ultimo schermo visto



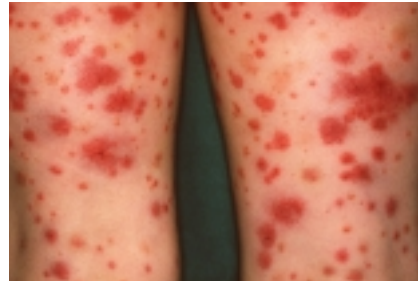
indietro



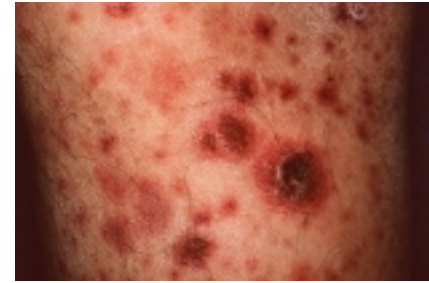
prossimo



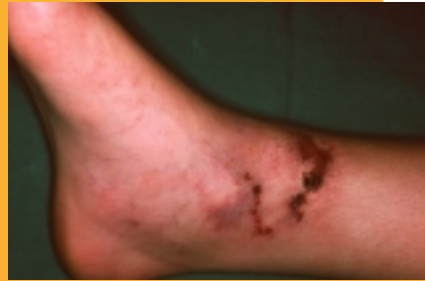Vasculite allergica cutanea



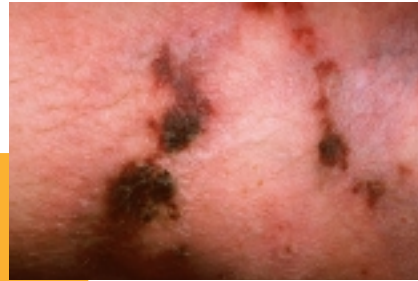Vasculite allergica cutanea



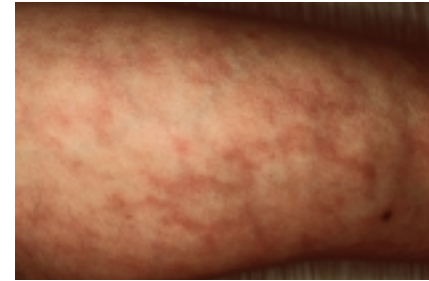Vasculite allergica cutanea



Atrofia bianca  
(livedo vasculitis)



Atrofia bianca  
(livedo vasculitis)



Polyarteritis nodosa



ricerca



contenuti



stampa



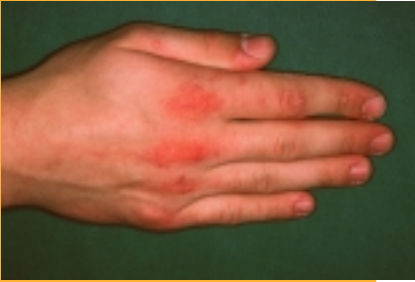ultimo schermo visto



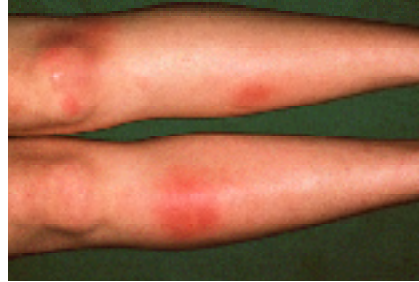indietro



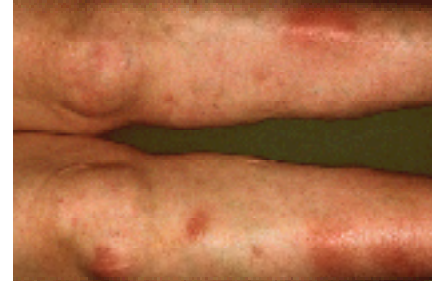prossimo



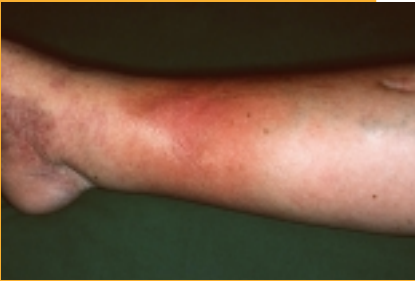Erythema elevatum diutinum



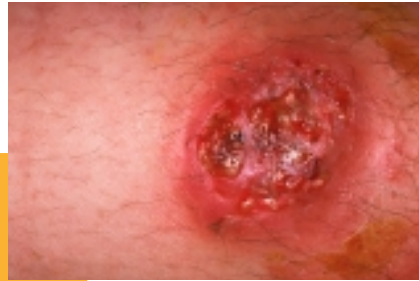Erythema nodosum



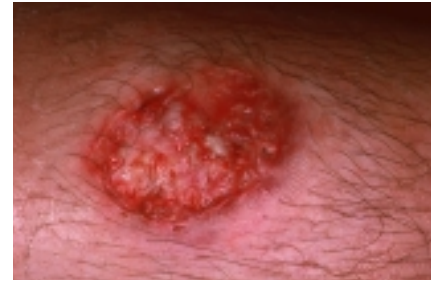Erythema nodosum



Vasculite nodulare  
(pannicolite)



Pioderma gangrenoso



Pioderma gangrenoso



ricerca



contenuti



stampa



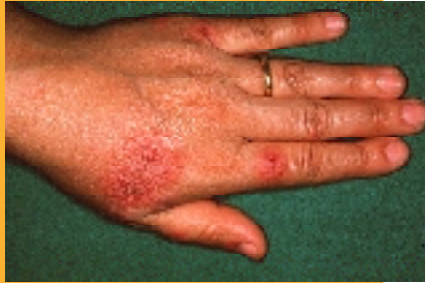ultimo schermo visto



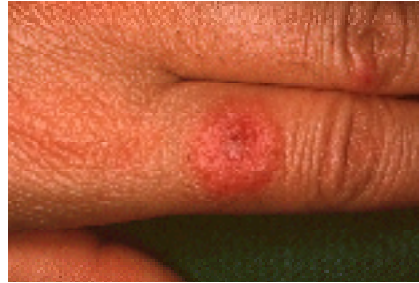indietro



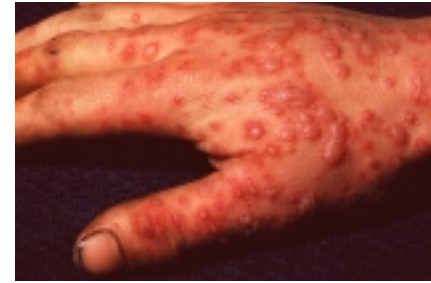prossimo



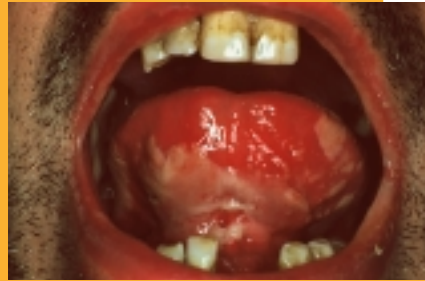Eritema polimorfo



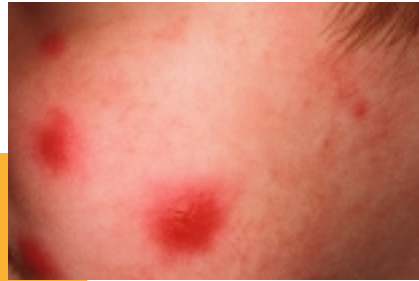Eritema polimorfo



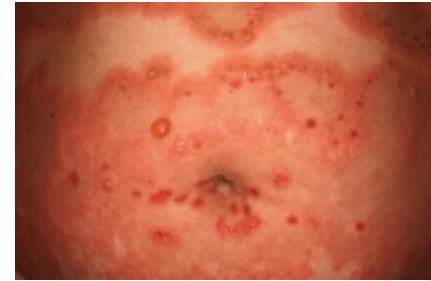Eritema polimorfo



Eritema polimorfo



dermatosi acuta febbrile  
neutrofila



Pemfigoide bolloso



ricerca



contenuti



stampa



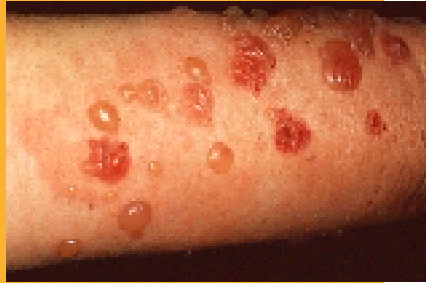ultimo schermo visto



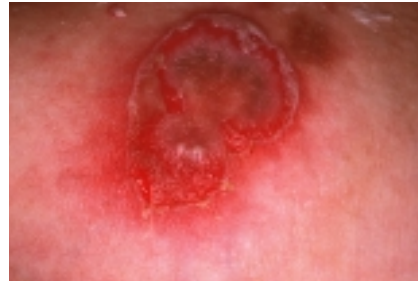indietro



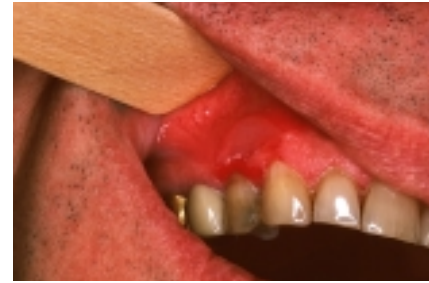prossimo



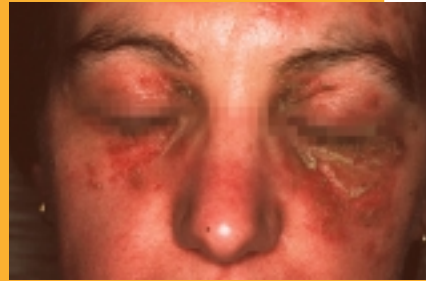Pemfigoide bolloso



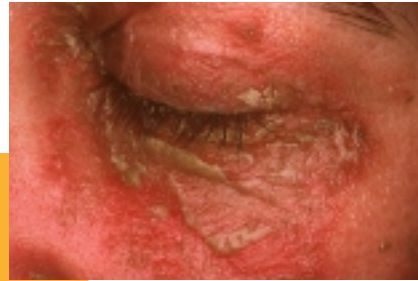Pemfigo volgare



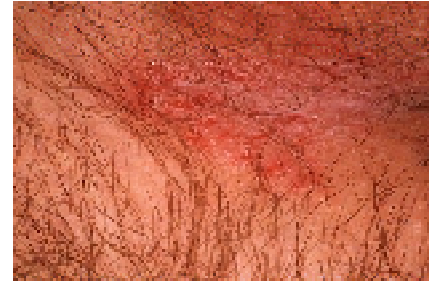Pemfigo volgare



Pemfigo eritematoso



Pemfigo eritematoso



Pemfigo cronico benigno familiare



ricerca



contenuti



stampa



ultimo schermo visto

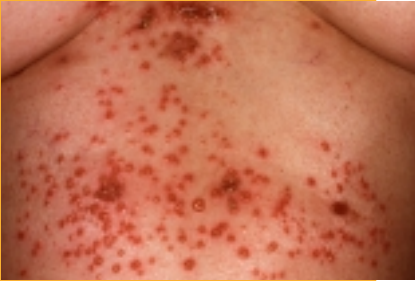

indietro

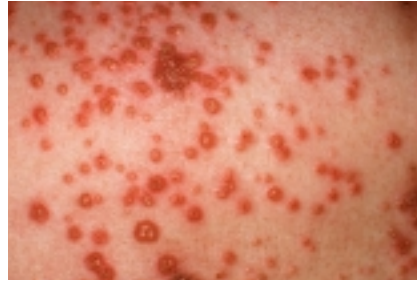

prossimo

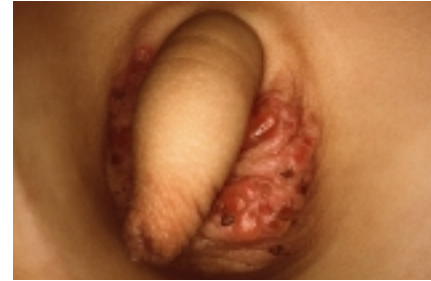



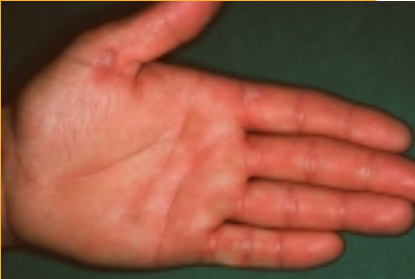Dermatite erpetiforme



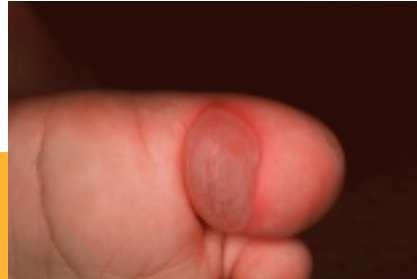Dermatite erpetiforme



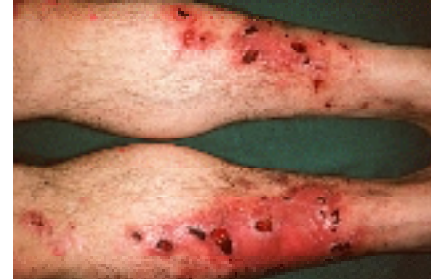Dermatosi ad IgA lineari



Epidermolisi bollosa semplice



Epidermolisi bollosa semplice



Forme distrofiche dell'epidermolisi bollosa



ricerca



contenuti



stampa



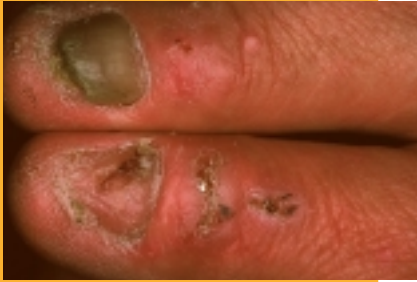ultimo schermo visto



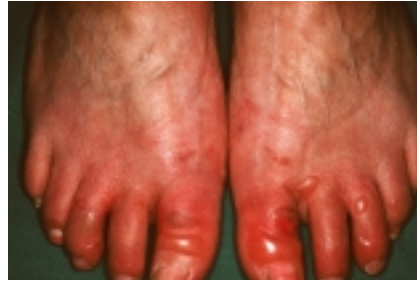indietro



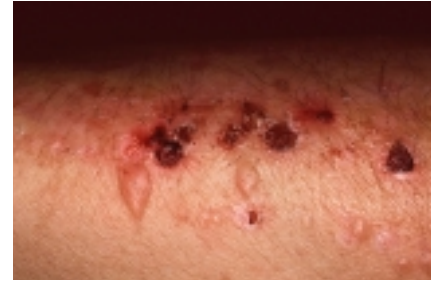prossimo



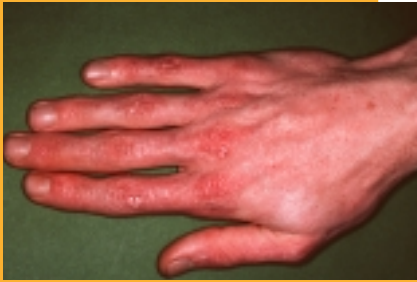Forme distrofiche dell'epidermolisi bollosa



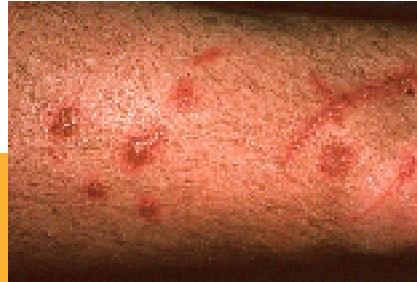Malattie bollose del diabete



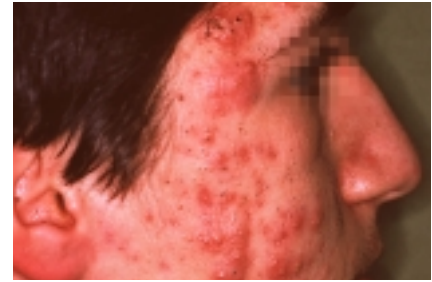Porfiria cutanea tarda



Porfiria cutanea tarda



Fotofitodermatosi bollosa



Acne volgare



ricerca



contenuti



stampa



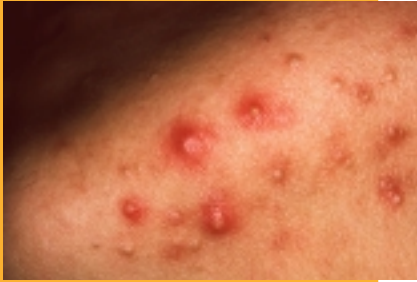ultimo schermo visto



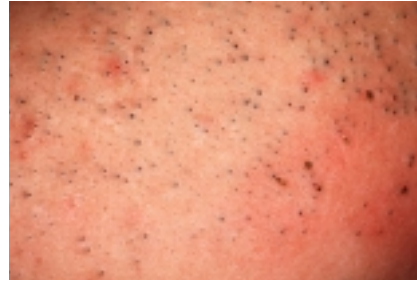indietro



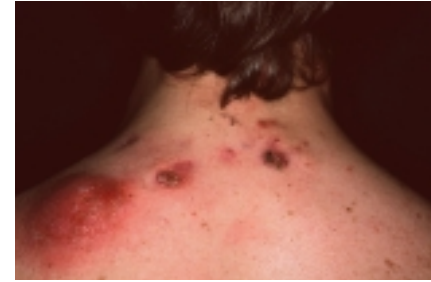prossimo



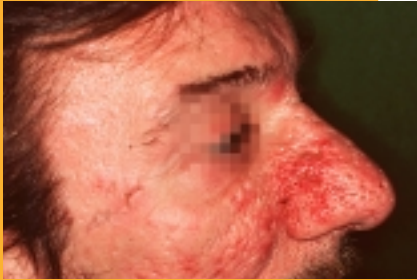Acne volgare



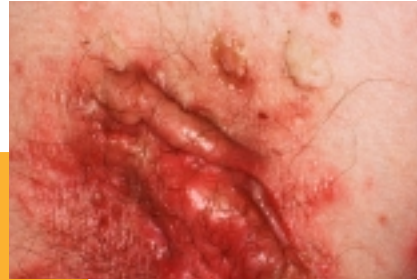Acne volgare



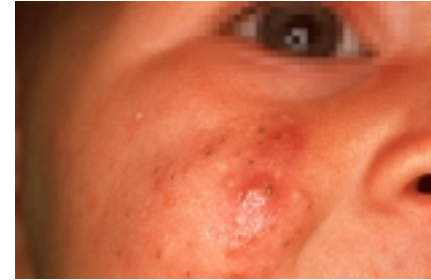
Acne volgare



Acne conglobata



Acne conglobata



Acne infantile  
(acne infantum)



ricerca



contenuti



stampa



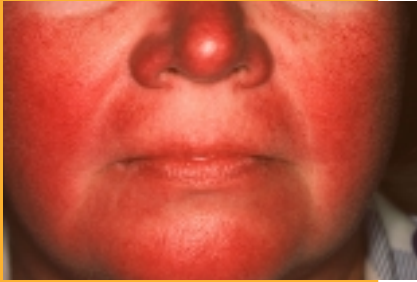ultimo schermo visto



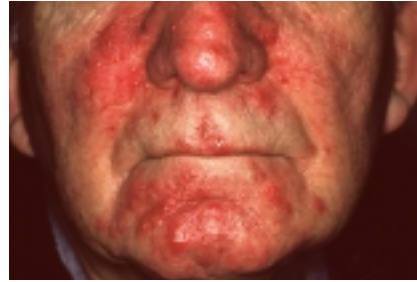indietro



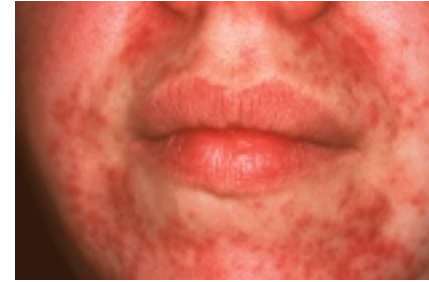prossimo



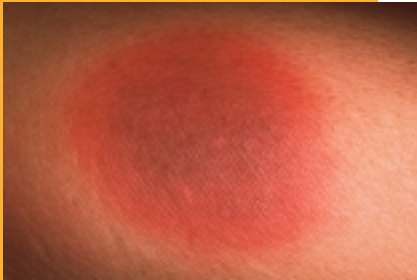Rosacea



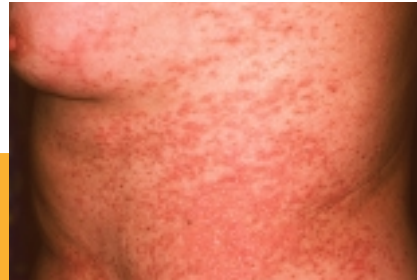Rosacea



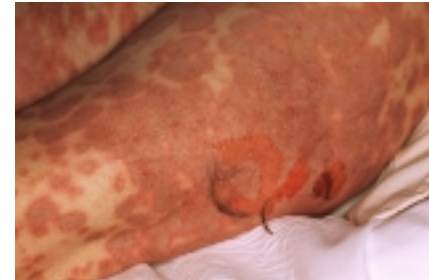Dermatite periorale



Eritema fisso pigmentato



Esantema maculopapuloso



Sindrome di Iyell



ricerca



contenuti



stampa



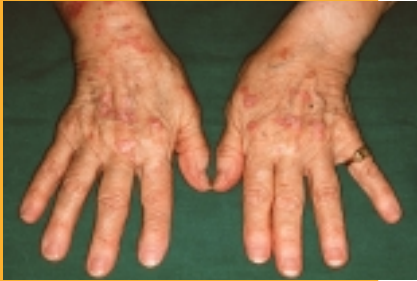ultimo schermo visto



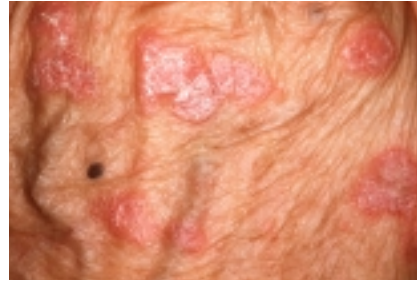indietro



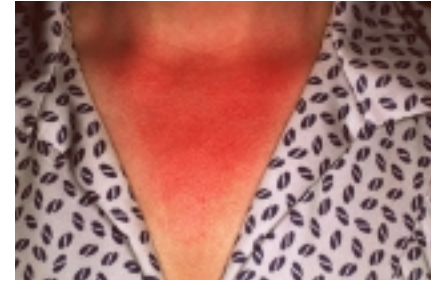prossimo



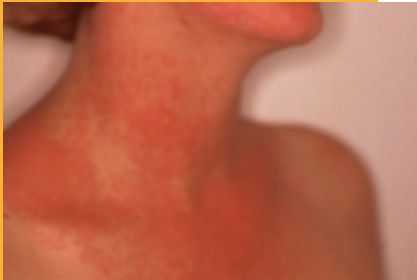Eruzioni lichenoidi



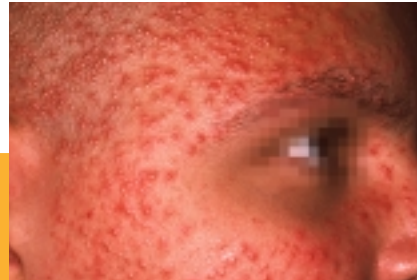Eruzioni lichenoidi



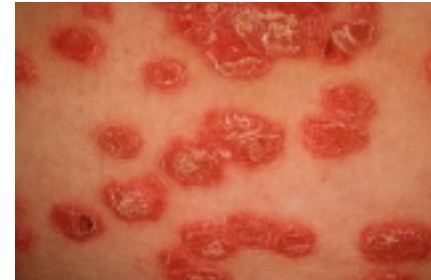Eruzione fototossica indotta da farmaci



Eruzione fotoallergica indotta da farmaci



Eruzione facciale acneiforme



Eruzione psoriasiforme



ricerca



contenuti



stampa



ultimo schermo visto

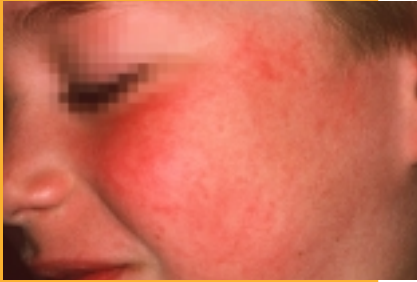

indietro

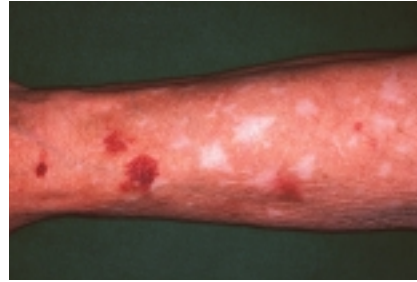

prossimo

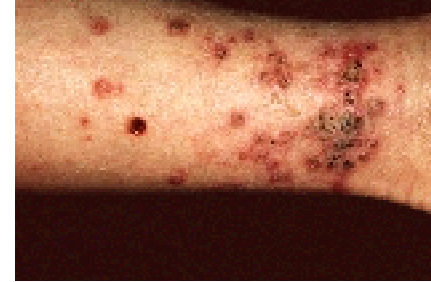



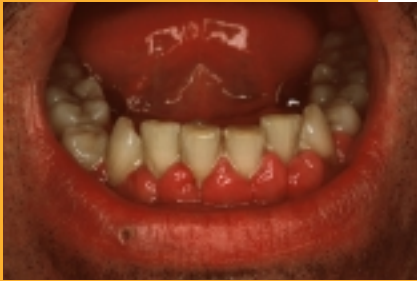Lupus indotto da farmaci



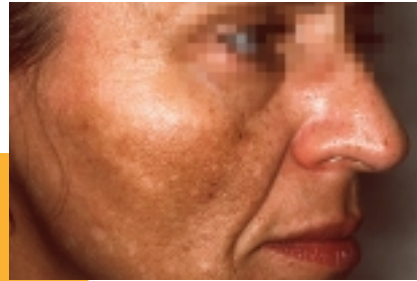Atrofia da cortisone



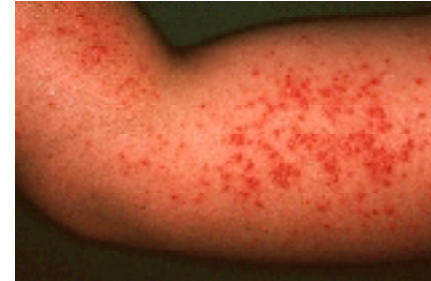Bromoderma ed iododerma (alogenidi)



Iperplasia gengivale



Melasma (cloasma)



Fotodermatosi estiva benigna



ricerca



contenuti



stampa



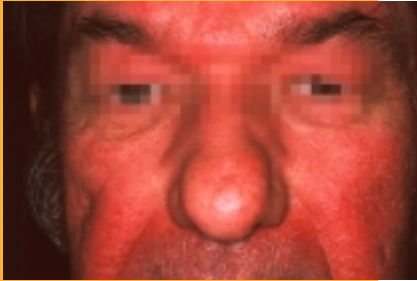ultimo schermo visto



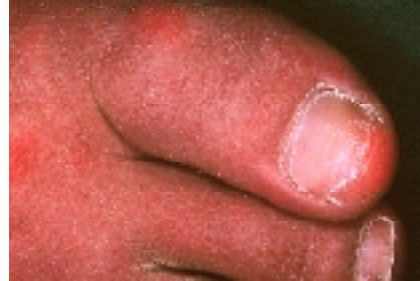indietro



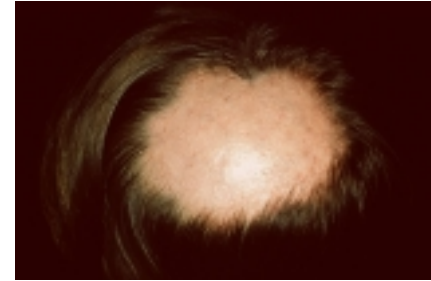prossimo



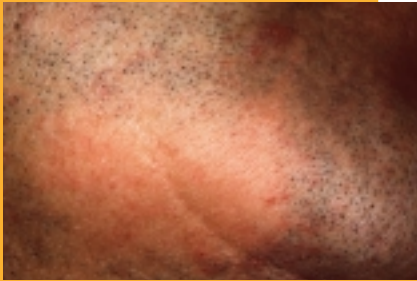Eruzione polimorfa causata dalla luce



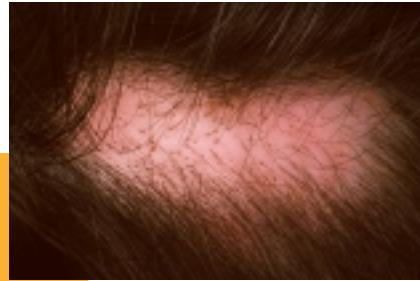Geloni



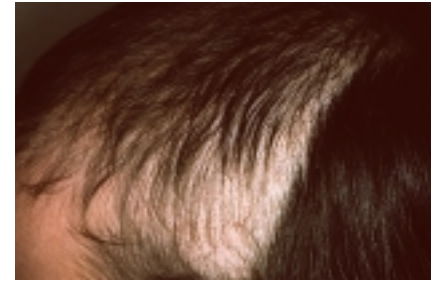Alopecia areata



Alopecia areata



Pseudo-pelade



Tricotillomania



ricerca



contenuti



stampa



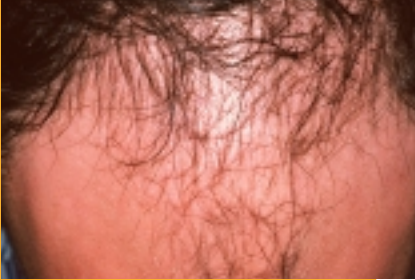ultimo schermo visto



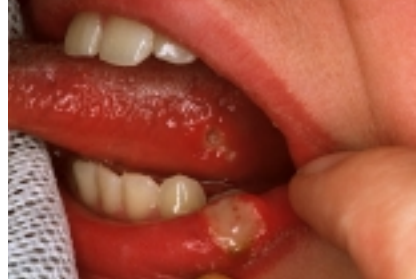indietro



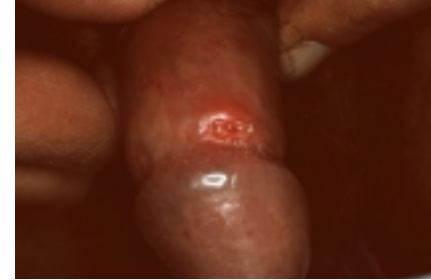prossimo



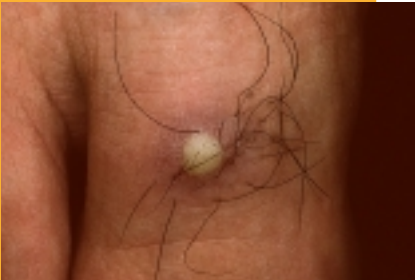Alopecia androgenetica



Afte, aftosi, malattia di Behcet



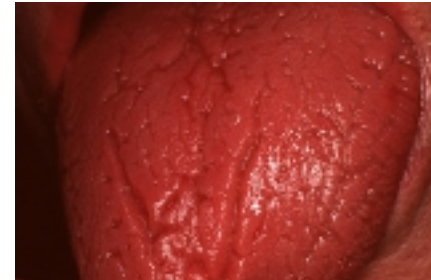Afte, aftosi, malattia di Behcet



Afte, aftosi, malattia di Behcet



Lingua nigra villosa



Lingua scrotale o plicata



ricerca



contenuti



stampa



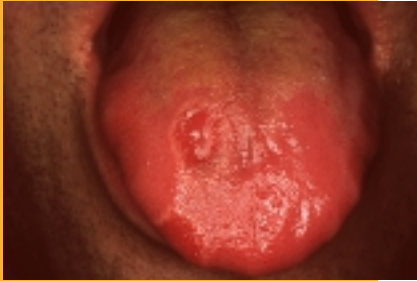ultimo schermo visto



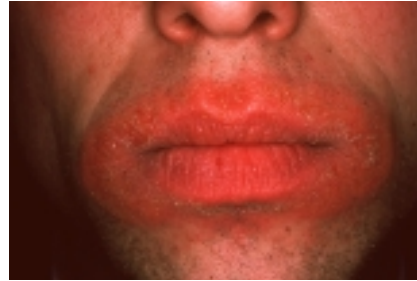indietro



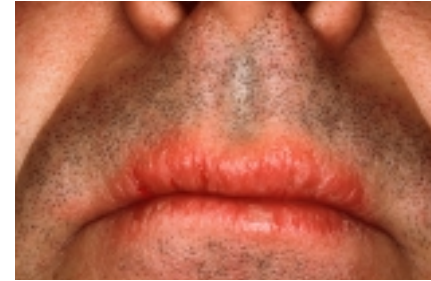prossimo



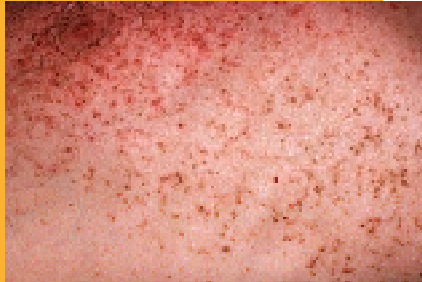Lingua geografica



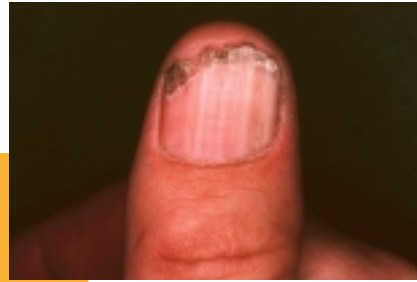Cheilite allergica da contatto



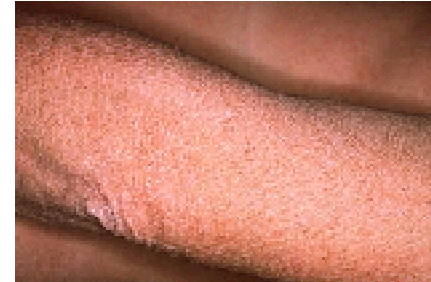
Cheilite provocata da uso sistemico di isotretinoina



Malattia di Darier



Malattia di Darier



Ittiosi volgare



ricerca



contenuti



stampa



ultimo schermo visto




indietro



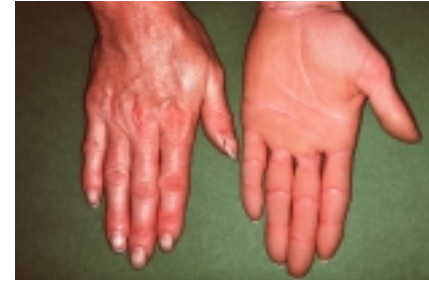prossimo



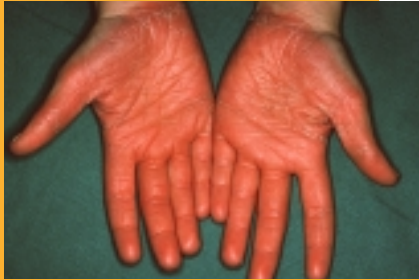Ittiosi recessiva legata al sesso



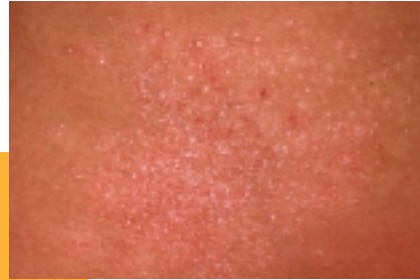Ittiosi recessiva legata al sesso



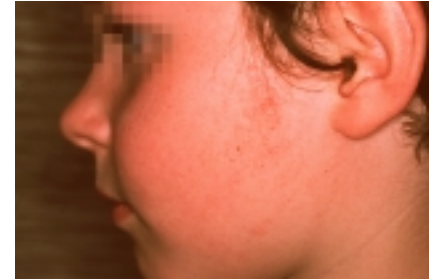Cheratodermia palmoplantare ereditaria



Pityriasis rubra pilaris



Pityriasis rubra pilaris



Cheratosi pilare



ricerca



contenuti



stampa



ultimo schermo visto

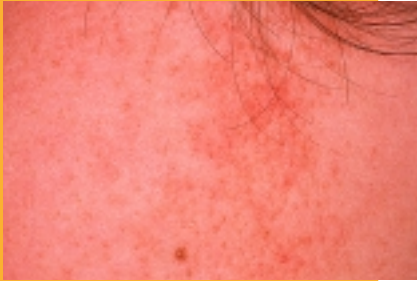

indietro

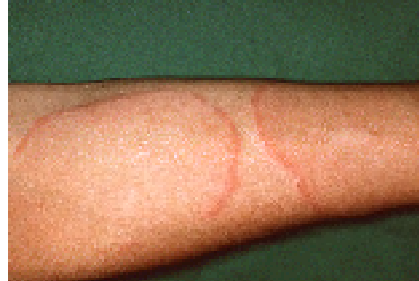

prossimo

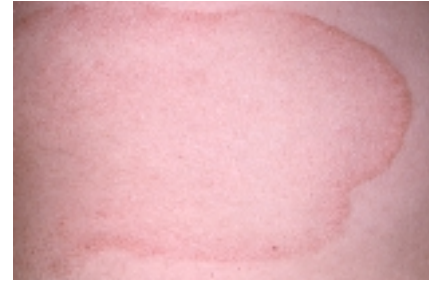




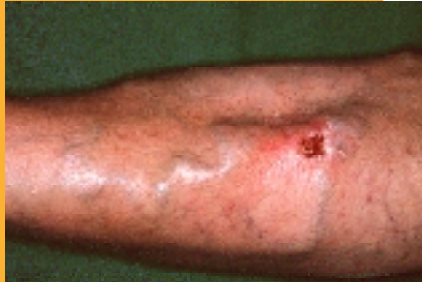Cheratosi pilare



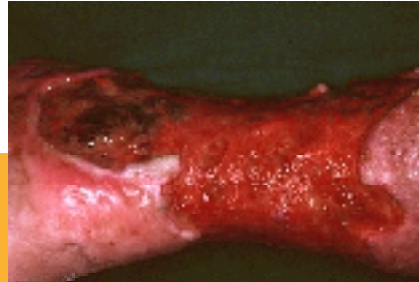
Eritema anulare centrifugo  
(di Darier)



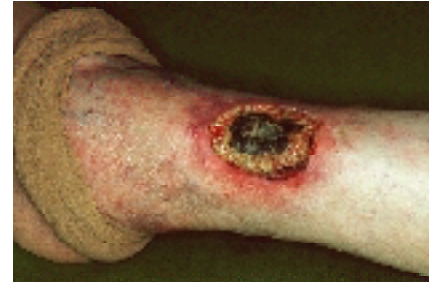Eritema anulare centrifugo  
(di Darier)



Ulcera venosa della gamba



Ulcera venosa della gamba



Ulcera ischemica (arteriosa)  
della gamba



ricerca



contenuti



stampa



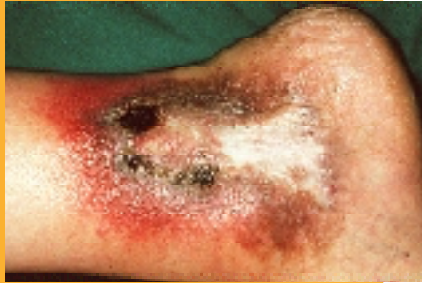ultimo schermo visto



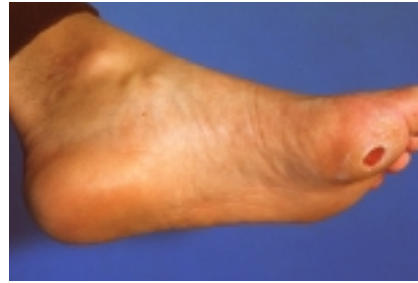indietro



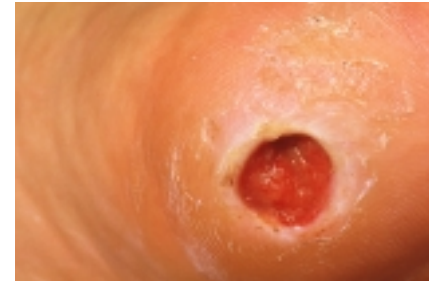
prossimo



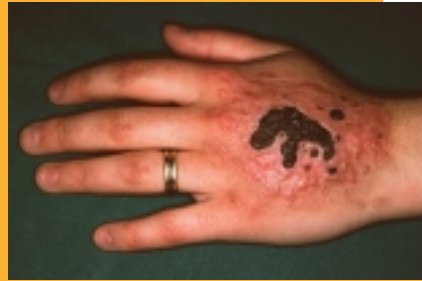Ulcera causata da capillarite



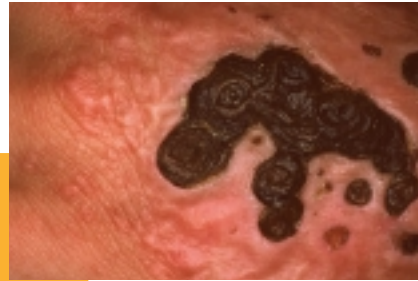Ulcera neurotrofica della gamba (ulcera perforante)



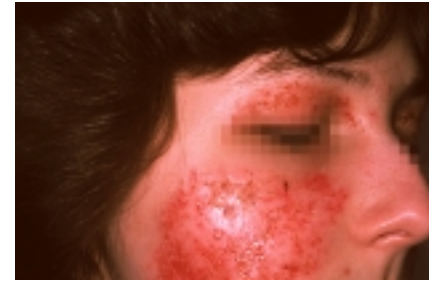Ulcera neurotrofica della gamba (ulcera perforante)



Automutilazione cutanea, malattia simulata



Automutilazione cutanea, malattia simulata



Automutilazione (patomimesi)



ricerca



contenuti



stampa



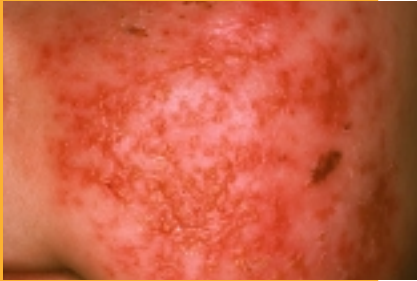ultimo schermo visto



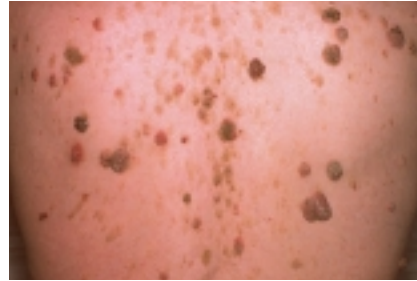indietro



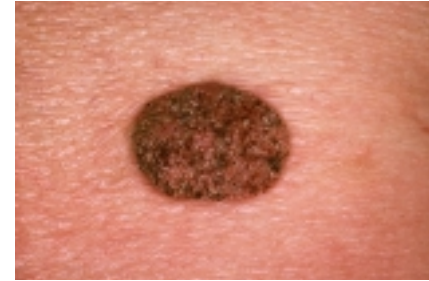prossimo



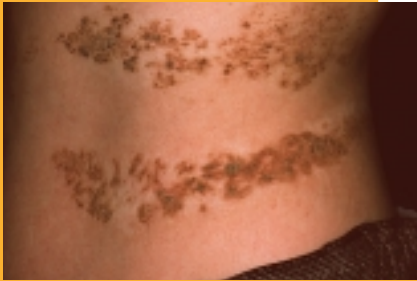Automutilazione (patomimesi)



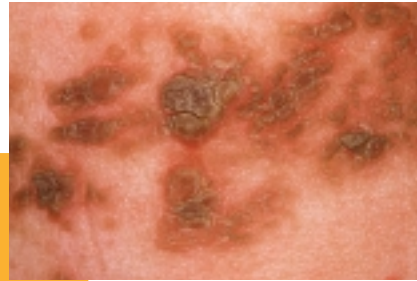
Cheratosi seborroica/verruca seborroica



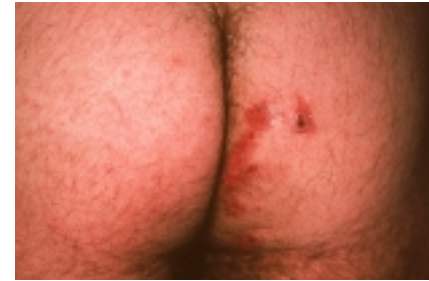Cheratosi seborroica/verruca seborroica



Nevo epidermico verrucoso



Nevo epidermico verrucoso



Nevo epidermico lineare verrucoso ed infiammatorio



ricerca



contenuti



stampa



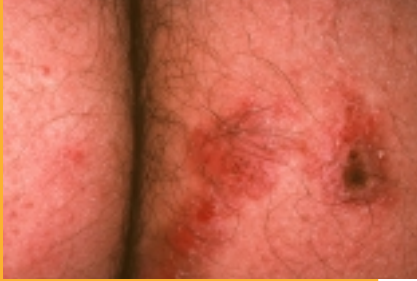ultimo schermo visto



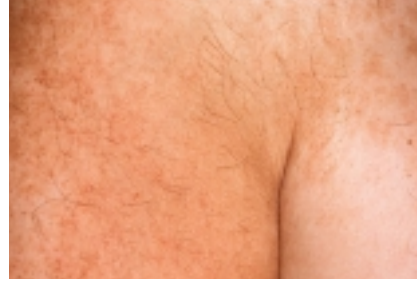indietro



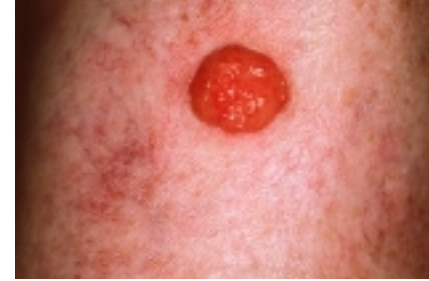prossimo



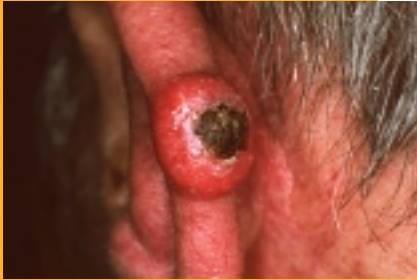Nevo epidermico lineare verrucoso ed infiammatorio



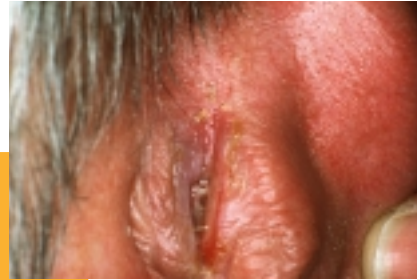Nevo di Becker



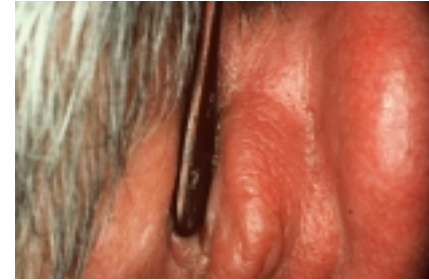Acantoma a cellule chiare



Cheratoacantoma



Acantoma fissurato retroauricolare



Acantoma fissurato retroauricolare



ricerca



contenuti



stampa



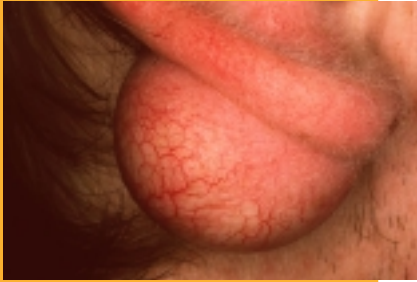ultimo schermo visto



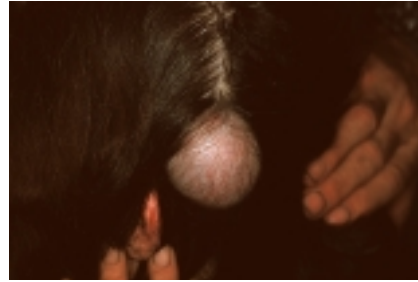indietro



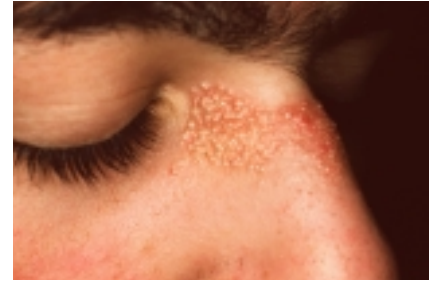prossimo



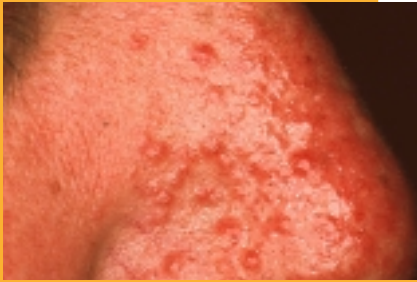Cisti epidermoide



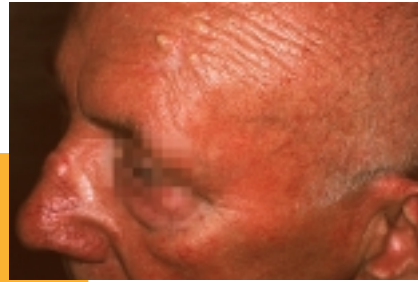Cisti trichilemmale  
(cisti pilare)



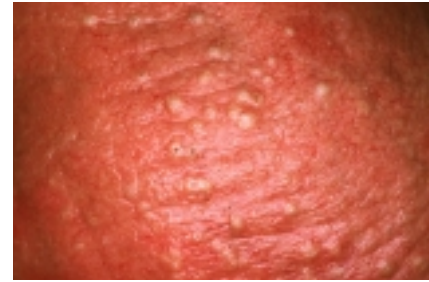Milia



Tricoepitelioma



Adenoma sebaceo senile



Adenoma sebaceo senile



ricerca



contenuti



stampa



ultimo schermo visto

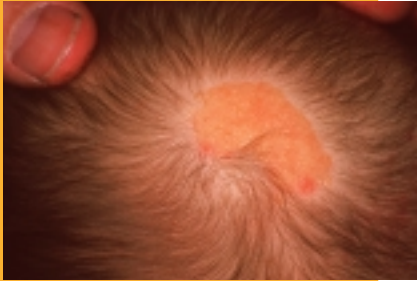

indietro

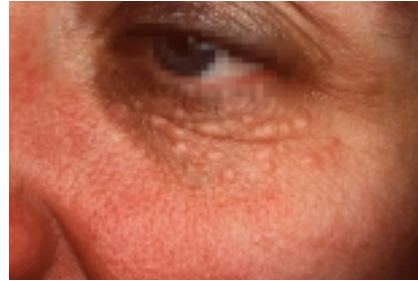

prossimo

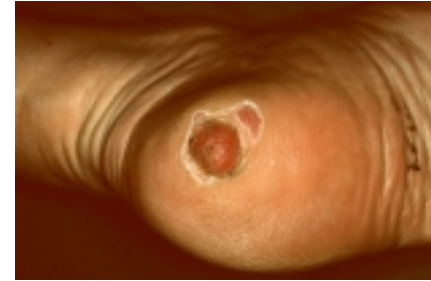



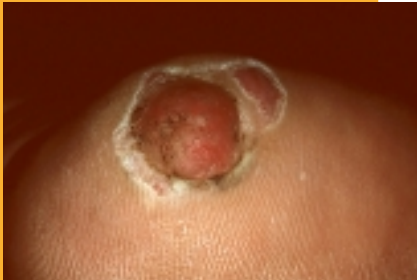Nevo sebaceo di Jadassohn



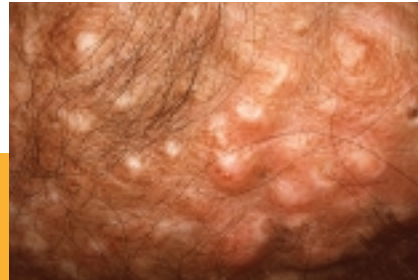Siringoma



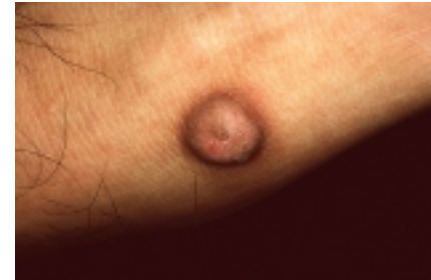Poroma eccrine



Poroma eccrine



Cilindroma



Dermatofibroma



ricerca



contenuti



stampa



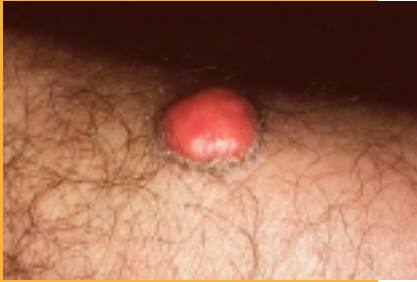ultimo schermo visto



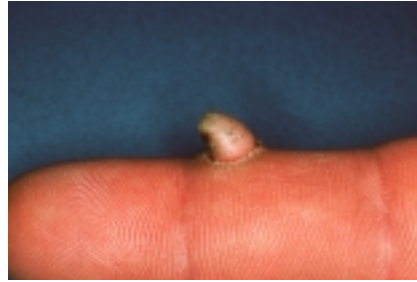indietro



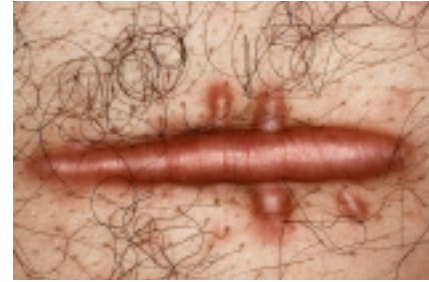prossimo



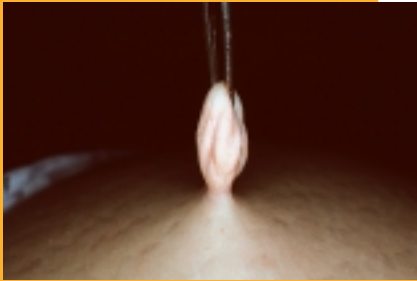Dermatofibroma



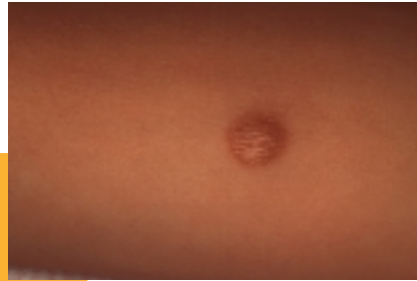Fibrocheratoma digitale  
acquisito



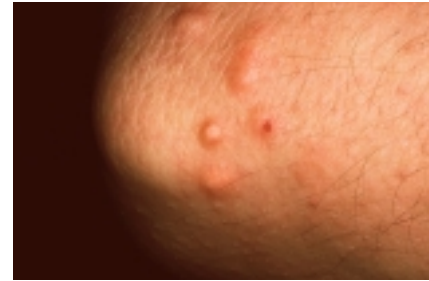Cheloide



Mollusco pendulo  
(acrochordon)



Xantogranuloma giovanile



Xantoma tuberoso



ricerca



contenuti



stampa



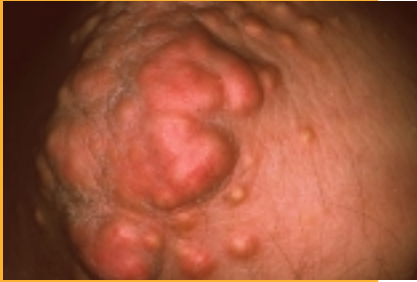ultimo schermo visto



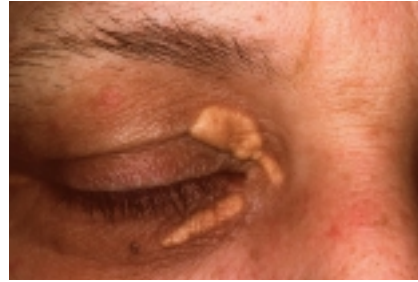indietro



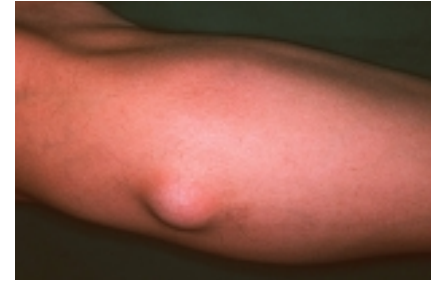prossimo



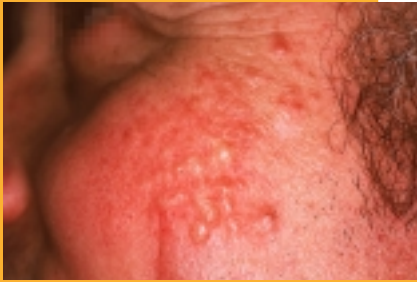Xantoma tuberoso



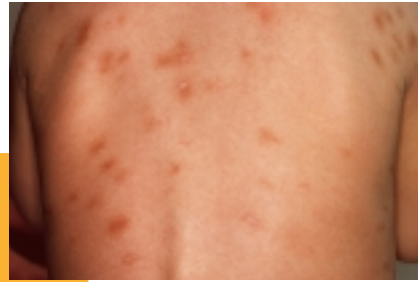Xantelasma delle palpebre



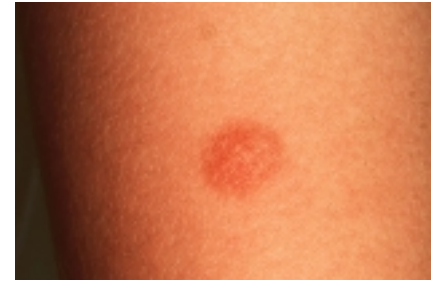Lipoma



Leiomioma



Mastocitosi cutanea



Mastocitosi cutanea



ricerca



contenuti



stampa



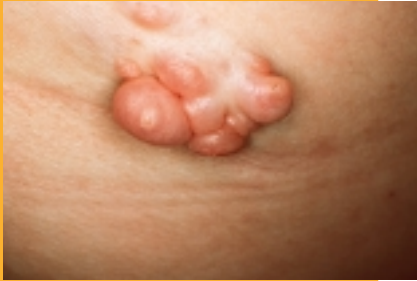ultimo schermo visto



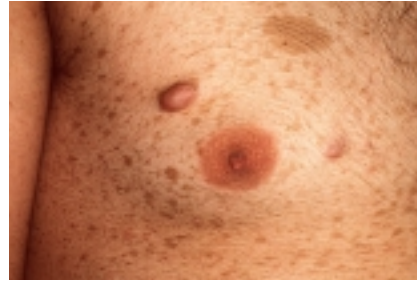indietro



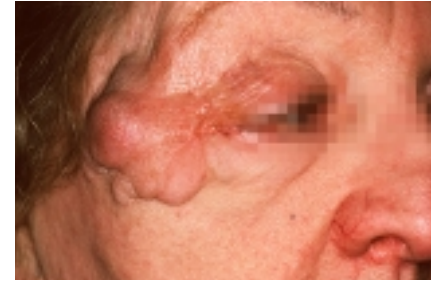prossimo



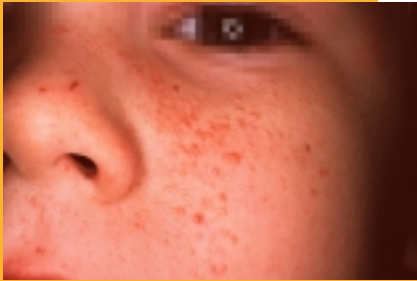Neurocristopatie



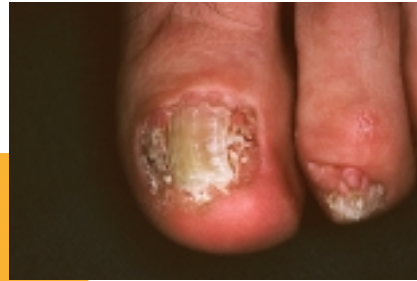Neurocristopatie



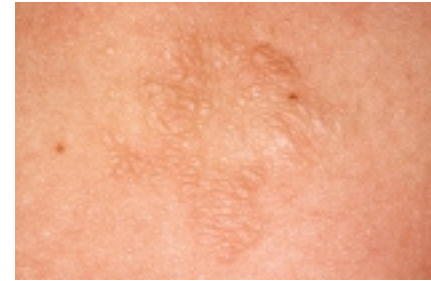Neurocristopatie



Neurocristopatie



Neurocristopatie



Neurocristopatie



ricerca



contenuti



stampa



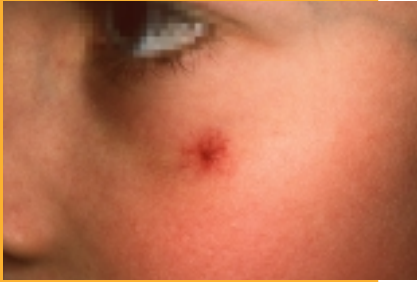ultimo schermo visto



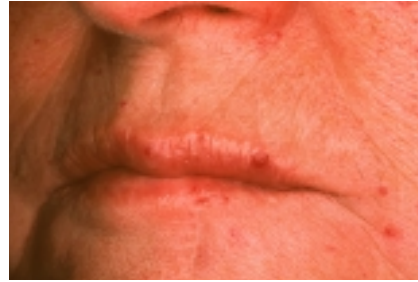indietro



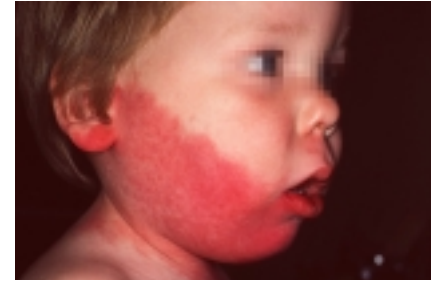prossimo



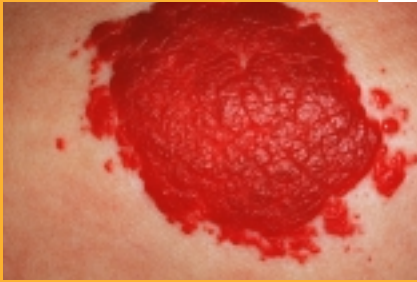Angioma



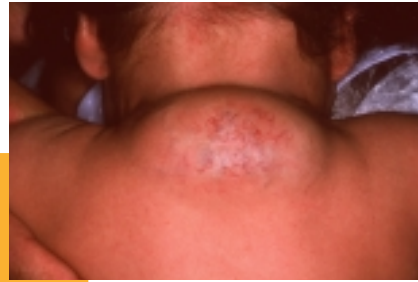
Angioma



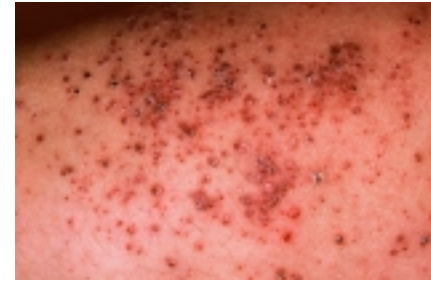Angioma



Angioma



Angioma



Angioma



ricerca



contenuti



stampa



ultimo schermo visto

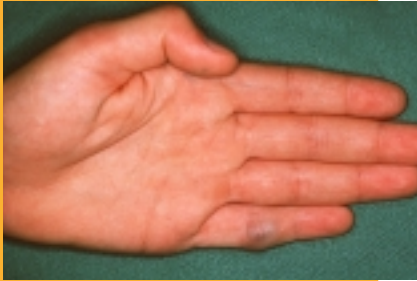

indietro

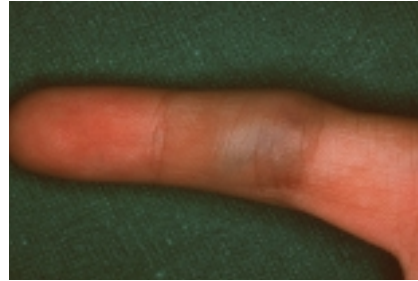

prossimo

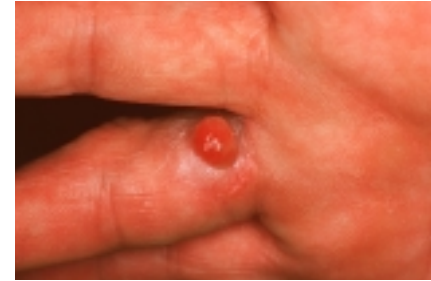



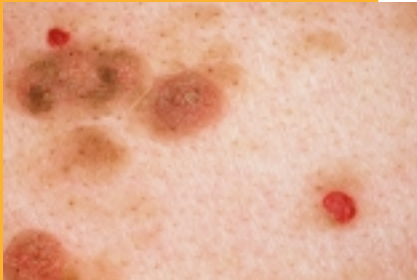Angioma



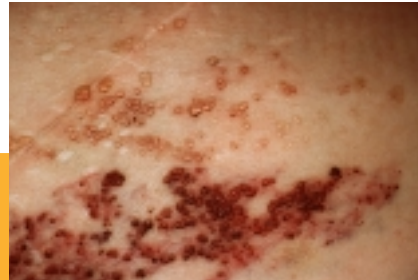Angioma



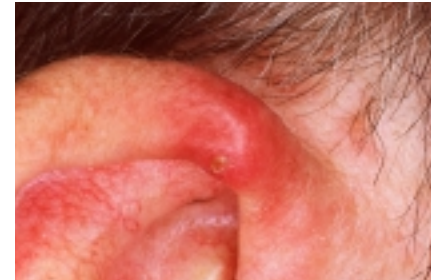Angioma



Angioma



Linfangioma



Condrodermatite nodulare dell'elice



ricerca



contenuti



stampa



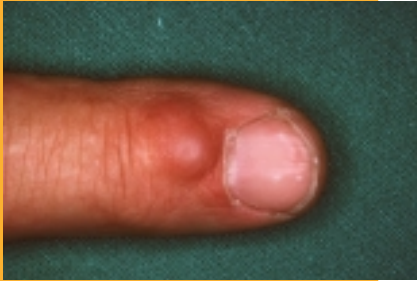ultimo schermo visto



indietro



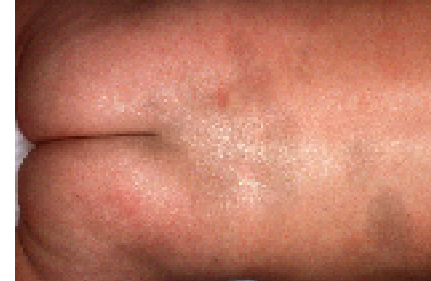prossimo



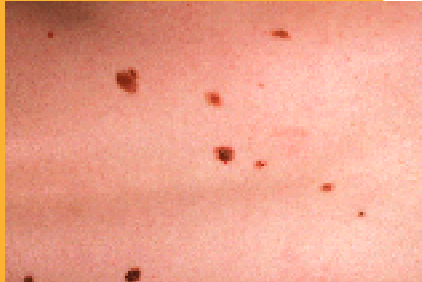Pseudocisti mucoide



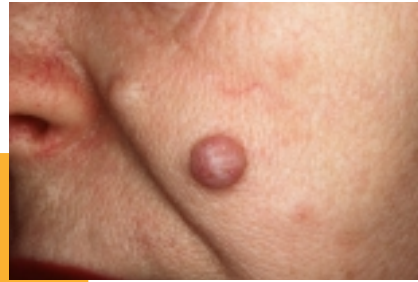Lentiggini



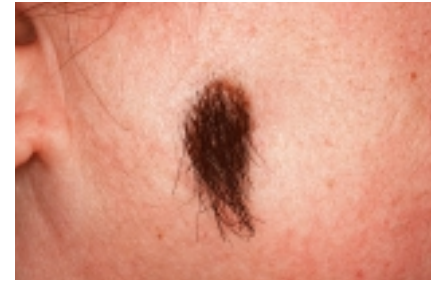Macchie mongole



Nevi melanocitari (nevi nevocellulari)



Nevi melanocitari (nevi nevocellulari)



Nevo pigmentato peloso



ricerca



contenuti



stampa



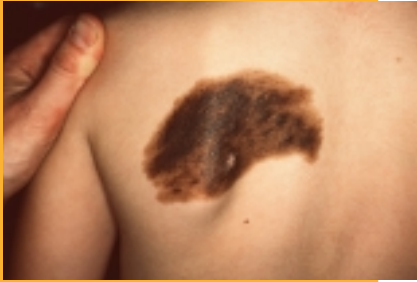ultimo schermo visto



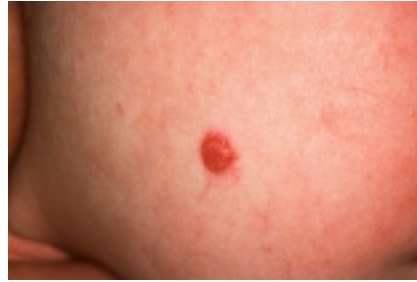indietro



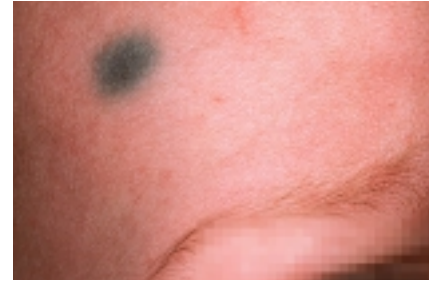prossimo



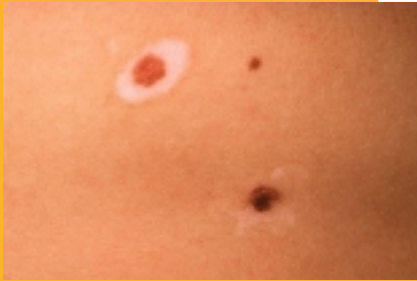Nevo pigmentato congenito



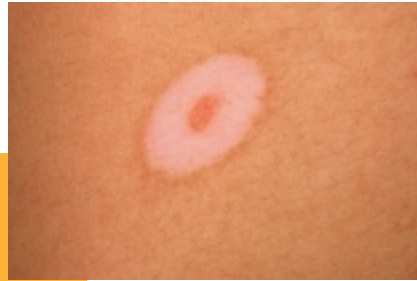Melanoma (o nevo) giovanile di Spitz



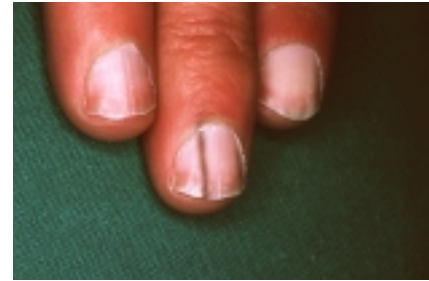Nevo blu



Nevo di Sutton (halo naevus)



Nevo di Sutton (halo naevus)



Nevo ungueale



ricerca



contenuti



stampa



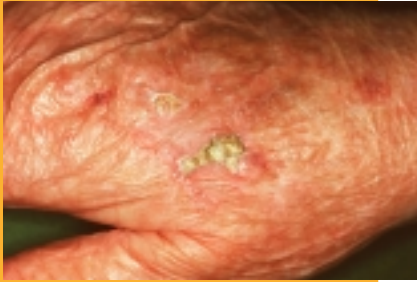ultimo schermo visto



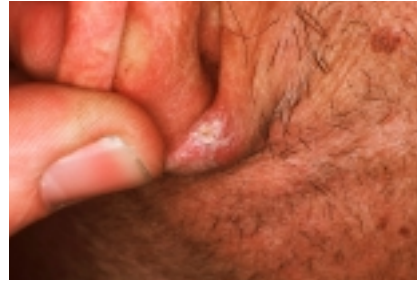indietro



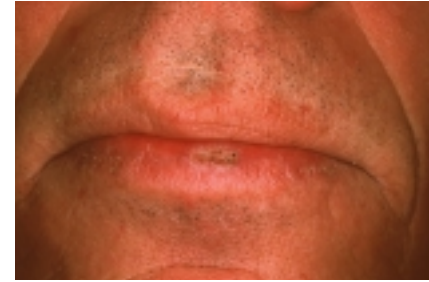prossimo



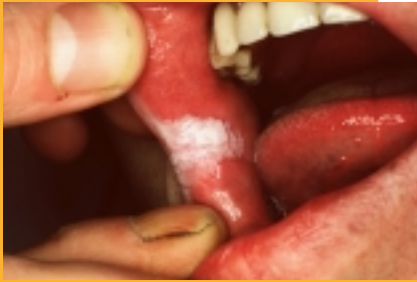**Cheratosi attinica  
(cheratosi senile)**



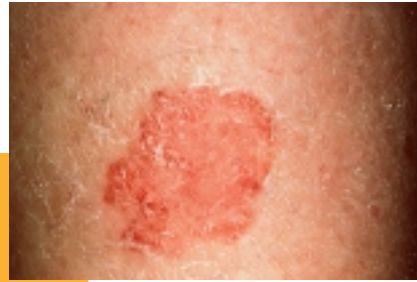**Cheratosi attinica  
(cheratosi senile)**



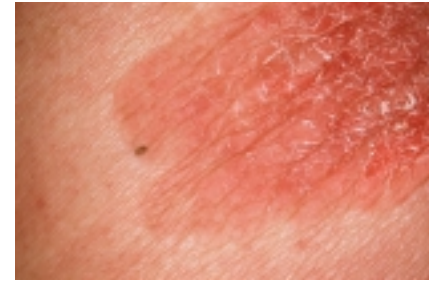**Cheilite attinica**



**Leucoplasia - cheratosi  
tabagica**



**Malattia di Bowen**



**Malattia di Bowen**



ricerca



contenuti



stampa



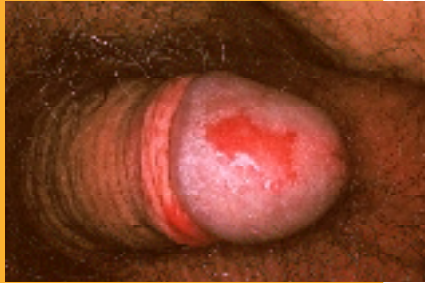ultimo schermo visto



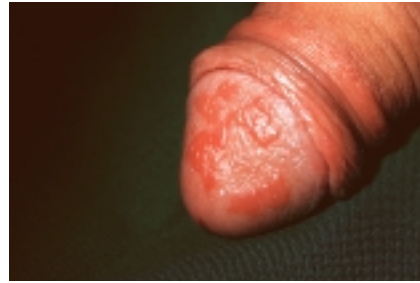indietro



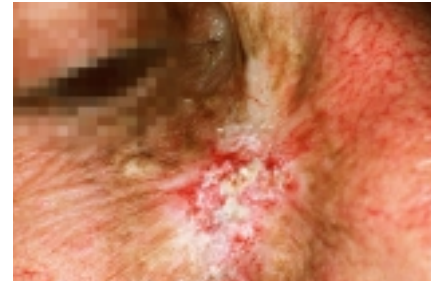prossimo



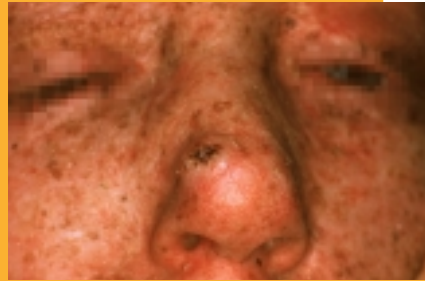Eritroplasia di Queyrat



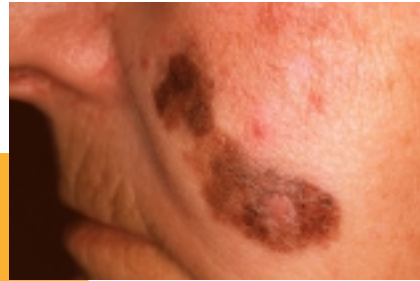Papulosi Bowenoidi



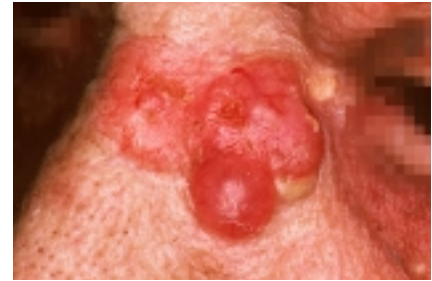Radiodermite



Xeroderma pigmentoso



Melanosi di Dubreuilh



Epitelioma nodulare



ricerca



contenuti



stampa



ultimo schermo visto

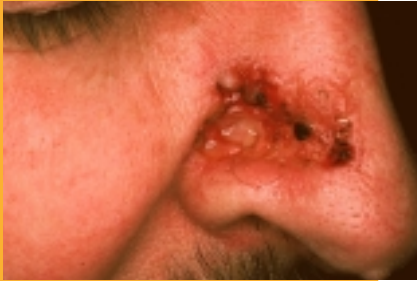

indietro

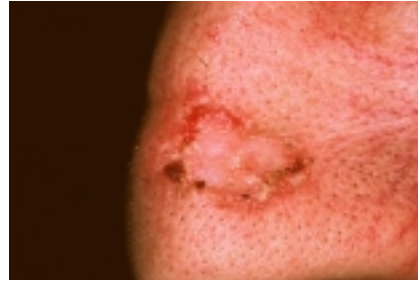

prossimo

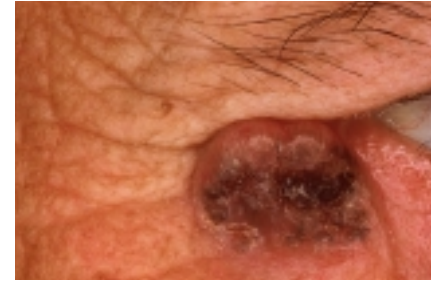




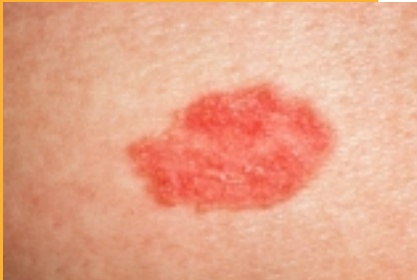Ulcus rodens



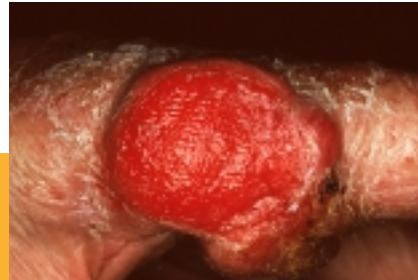Epitelioma piano cicatriziale



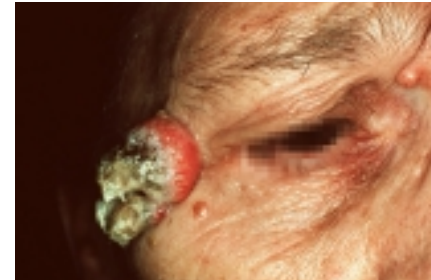
Epitelioma pigmentato



Epitelioma pagetoide



Carcinomi squamocellulari



Carcinoma squamocellulare del viso



ricerca



contenuti



stampa



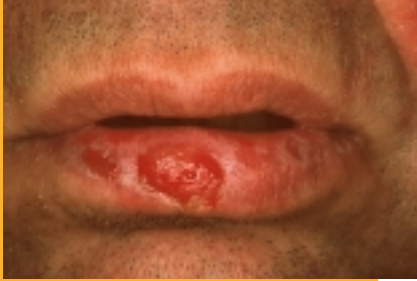ultimo schermo visto



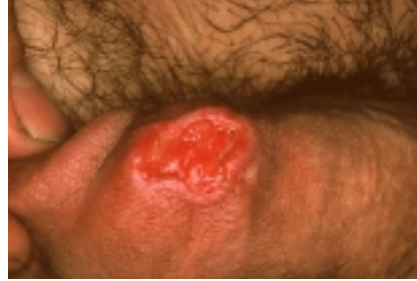indietro



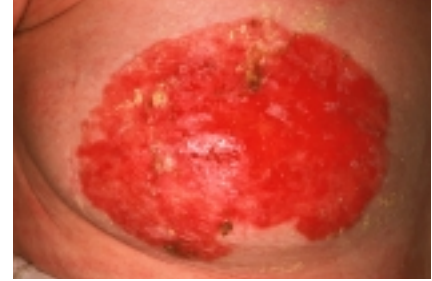prossimo



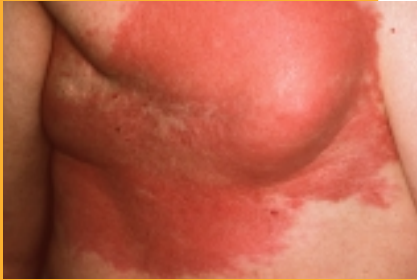Carcinoma squamocellulare del labbro inferiore



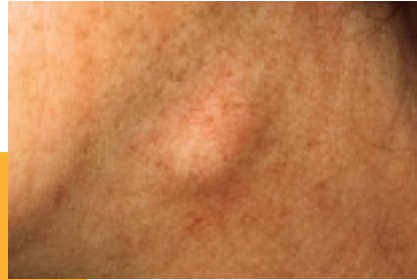Carcinoma squamocellulare del pene



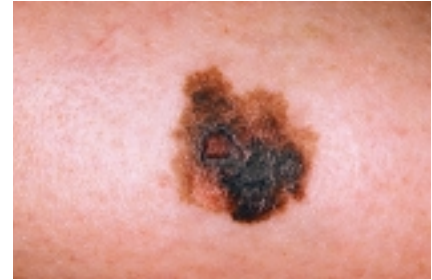Malattia di Paget



Metastasi cutanee



Metastasi cutanee



Melanoma (maligno)



ricerca



contenuti



stampa



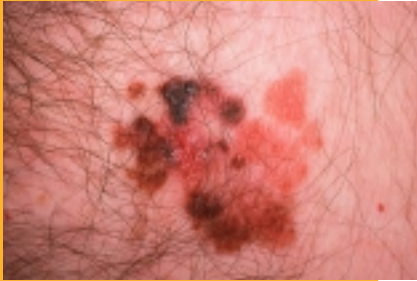ultimo schermo visto



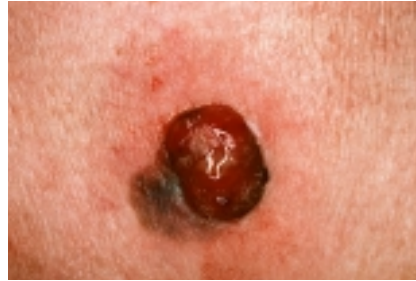indietro



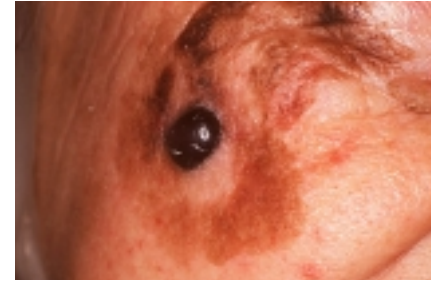
prossimo



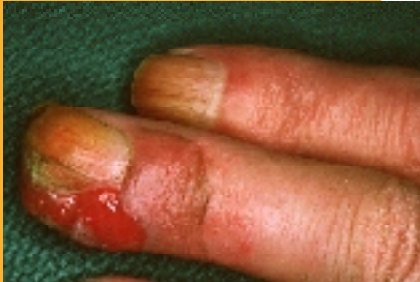Melanoma ad estensione superficiale



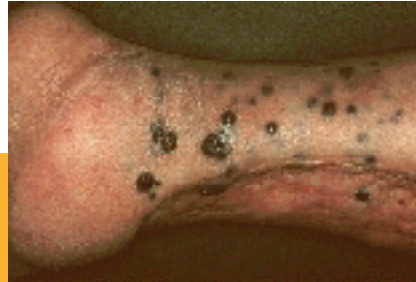Melanoma nodulare



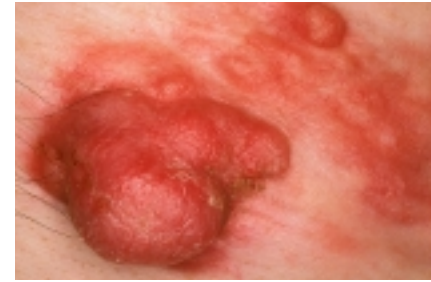Melanoma sviluppatosi



Melanoma acro-lentiginoso



Metastasi di melanoma



Dermatofibrosarcoma protuberans



ricerca



contenuti



stampa



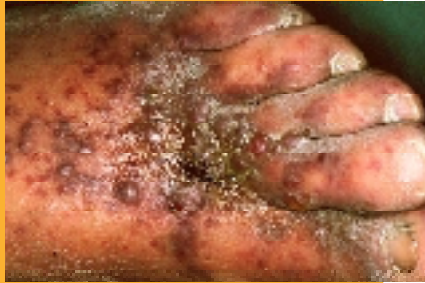ultimo schermo visto



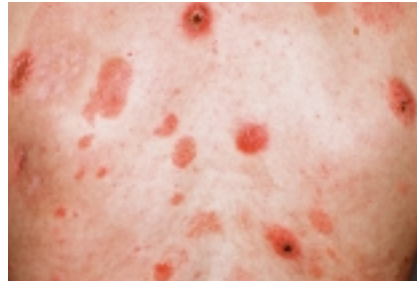indietro



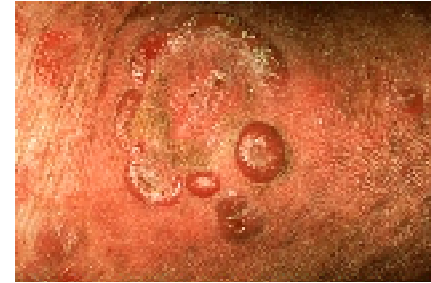
prossimo



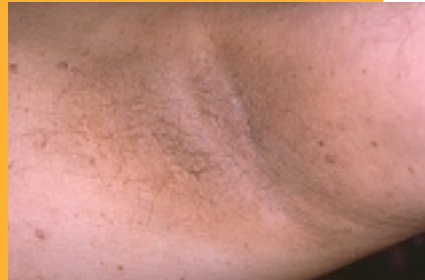Angiosarcoma di Kaposi



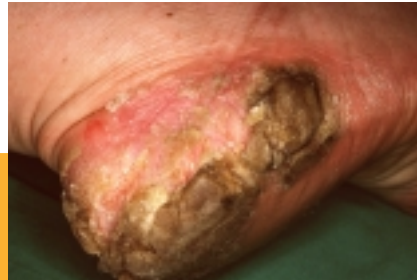Linfomi maligni - micosi fungoide



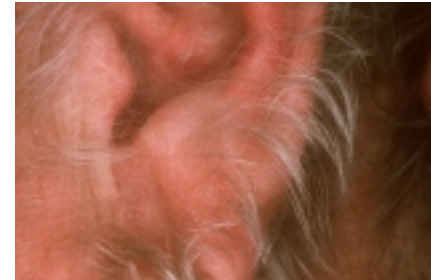Linfomi maligni - micosi fungoide



Sindromi paraneoplastiche



Acrocheratosi paraneoplastica di Bazex



Ipertricosi lanuginosa



ricerca



contenuti



stampa



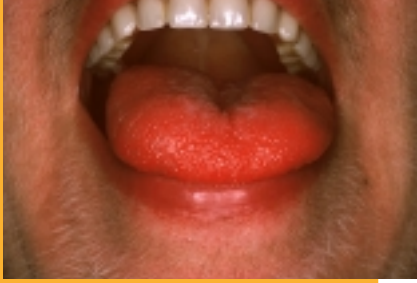
ultimo schermo visto



indietro



prossimo



Ipertricosi lanuginosa



ricerca



contenuti



stampa



ultimo schermo visto



indietro



prossimo